

DIARREA IN CORSO DI NEOPLASIE

*Dott. Daniela De Leonardis
Ospedale Veterinario Croce
Azzurra*

Meccanismi patogenetici

- Infiltrazione neoplastica della parete intestinale
- Sindrome paraneoplastica
- Insufficienza d'organo
- Tumori delle ghiandole endocrine
- Tossicità da necrosi tumorale
- Effetti collaterali della chemioterapia

Infiltrazione neoplastica della parete intestinale

- Linfoma
- Adenocarcinoma
- Mastocitoma
- Carcinoma in situ
- Leiomioma
- Leiomiosarcoma
- Sarcoma
- Polipi adenomatosi duodenali
- Tumori carcinoidi
- Plasmocitomi
- Osteosarcoma extrascheletrico
- GIST

Sindrome paraneoplastica

- Enteropatia proteino-disperdente
- Ulcerazioni gastroduodenali
- DIC

Enteropatia proteino disperdente

- Alterata permeabilità della mucosa intestinale alle proteine sieriche

Ulcerazioni gastrointestinali

- Mastocitoma
- Gastrinoma

DIC

- Formazione di microtrombi vascolari
- Emorragie della mucosa

DIC

- Emangiosarcoma
- Linfoma e leucemie
- Mieloma multiplo
- Carcinoma infiammatorio
- Carcinoma tiroideo
- Mastocitomi

Insufficienza d'organo

- Insufficienza epatica
- Insufficienza renale
- Alterazioni della funzionalità pancreaticata

Insufficienza epatica

- Colestasi intra ed extraepatica
- Ipertensione portale

Neoplasie epatiche

- Carcinoma epatocellulare
- Adenoma epatocellulare-epatoma
- Epatoblastoma
- Cistoadenoma biliare
- Colangiocarcinoma
- Tumori carcinoidi
- Emangiosarcoma
- Fibrosarcoma
- Mielolipoma
- Liposarcoma

Insufficienza renale

- Enterocolite uremica
- Ulcerazioni gastrointestinale
- Microtrombi della vascolarizzazione intestinale

Neoplasie renali

- Carcinoma delle cellule tubulari renali
- Carcinoma delle cellule di transizione
- Carcinoma anaplastico
- Sarcoma anaplastico
- Emangiosarcomi
- Linfomi
- Fibromi
- Nefroblastomi

Neoplasie pancreatiche

- Adenocarcinomi
- Insulinomi

Tumori delle ghiandole endocrine

- Neoplasie secernenti della tiroide
- Neoplasie surrenaliche
- Neoplasie dell'ipofisi

Effetti collaterali da terapia

- Tossicità acuta da necrosi tumorale
- Effetti collaterali da chemioterapia
- Effetti collaterali da inibitori enzimatici

Tossicità da necrosi tumorale

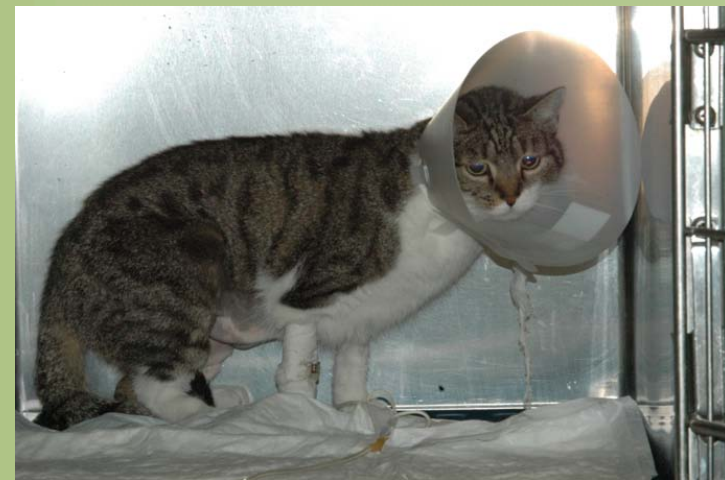Effetti collaterali della chemioterapia

- Ciclofosfamide
- Doxorubicina
- Mitoxantrone
- Carboplatino
- Citosina arabinoside
- Methotrexate
- L-Asparaginasi
- Cisplatino

Effetti collaterali da inibitori enzimatici

- Imatinib
- Toceranib

CASI CLINICI



Pelù

- Gatto siamese, maschio,
11 anni



Anamnesi

- Diarrea cronica
- Dimagramento progressivo

Accertamenti diagnostici

- Emocromo con formula
- Profilo biochimico completo
- Elettroforesi proteica
- Esame feci (flottazione) + test Giardia
- Ormoni tiroidei
- Ecografia addominale

Pelù

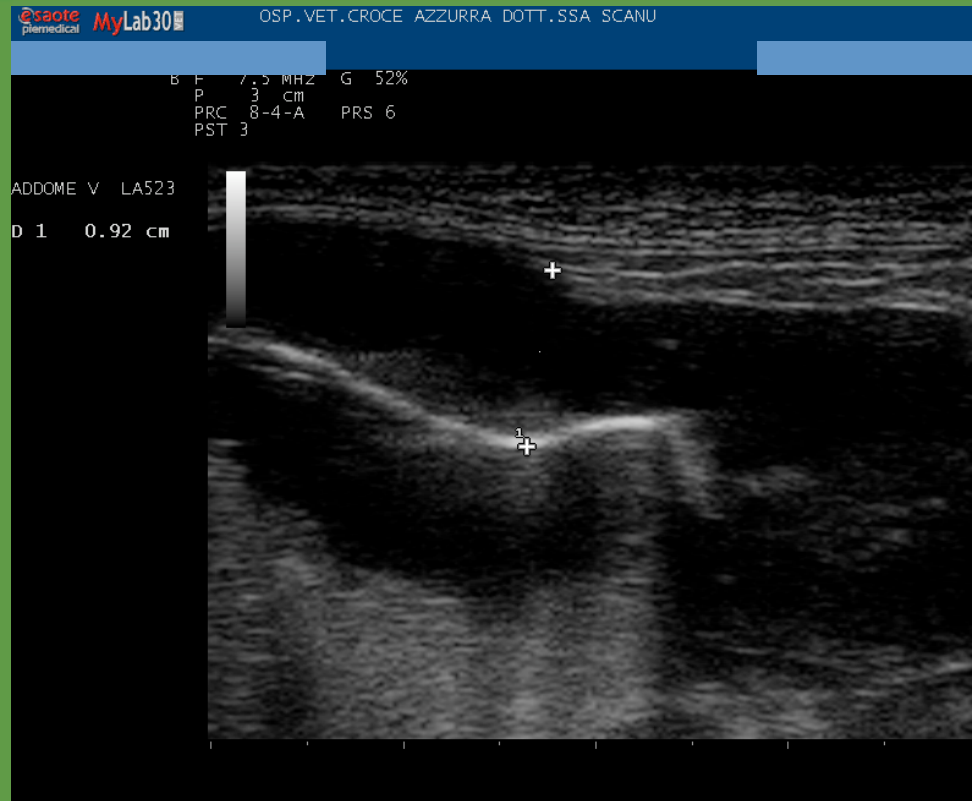
- Diarrea persistente
- Ulteriore dimagrimento



Ecografia addominale di controllo

Pelù

Ecografia addominale di controllo



- Massa intestinale
- Linfadenomegalia linfonodi meseraici

Esame clinico

- Grave disidratazione (8-10%)
- Grave dimagrimento (2 Kg)
- Lieve ipotermia
- Linfonodi esplorabili nella norma
- Mucose lievemente pallide
- Respiro nella norma

Pelù

Chirurgia

Enterectomia

Pelù

Diagnosi

- Linfoma intestinale

Stampa messaggio di Windows Live Hotmail

14/06/10 17:20

Stampa

Chiudi

Referto Sig. [redacted] - BiEsseA - Laboratorio analisi veterinarie

Da: analisi@biessea.eu

Inviato: venerdì 24 luglio 2009 11.55.54

A: laboratoriocroceazzurra@hotmail.it

BiEsseA® S.R.L. LABORATORIO ANALISI VETERINARIE
CERT. n° 9122.BIEA NORMA ISO 9001:2000

www.biessea.com

Via Amedeo d'Aosta,7 - 20129 MILANO - tel. +39.02.29.40.46.36 - fax +39.02.29.40.46.44

analisi@biessea.com
info@biessea.com

Cod. Fisc. e P.IVA 03783800158 - Cap. Soc. € 46.800 int. vers. - C.C.I.A.A. 0971785 Reg. Im. Trib. Mi. n° 18119 vol. 5224 fasc. 19

Aut. Reg. Lombardia - (DRL n. 15/MI 200.3/1740 11.07.1978 e succ. modif.)

Milano, li 24/07/2009

Ns. Ref 2122/07/09

Egr. Sig. [redacted]

Specie Gatto PELU'

Sesso Anni 10

Gentilissime Dottoresse

DE LEONARDIS DANIELA - SCANU
VANESSA

DELER VET S.r.L.

Piazzale Cina, 68/72

00144 ROMA RM

Esami richiesti	Referto	Unità di misura	Valori riferimento
Esame istologico			
Numero di inclusione	4354/09		
Materiale	Tratto di intestino tenue di 5 cm con ispessimento della parte e reattività orientale		
	La mucosa, la sottomucosa, la tonaca muscolare e la sierosa appaiono diffusamente interessate da una proliferazione di elementi linfoidi atipici, dotati di nucleo dismetrico, rotondeggiante, vescicoloso, spesso con incisura, un nucleolo prominente centrale citoplasma scarso e chiaro. tali cellule tendono ad atrofizzare diffusamente la mucosa ma non appaiono organizzati in follicoli, mantenendo un pattern diffuso con numerose tromboembolie neoplastiche e minimo accompagnamento di granulociti neutrofili e plasmacellule. Multifocali fenomeni degenerativi delle ghiandole di Brunner presenti nella sottomucosa con iperemia congestizia diffusa. Margini indenni ma interessati dalla presenza di Placche di Peyer notevolmente reattive		
Descrizione microscopica			
Diagnosi	Linfoma alimentare a grandi cellule di probabile origine B		
Dignità	Maligno		
Il Veterinario Patologo	D.ssa Daniela Olivero - DMV		

Il Direttore Sanitario
Dr. Emanuele Minetti
Medico Veterinario

Chemioterapia

Clorambucile

Vincristina

Prednisone



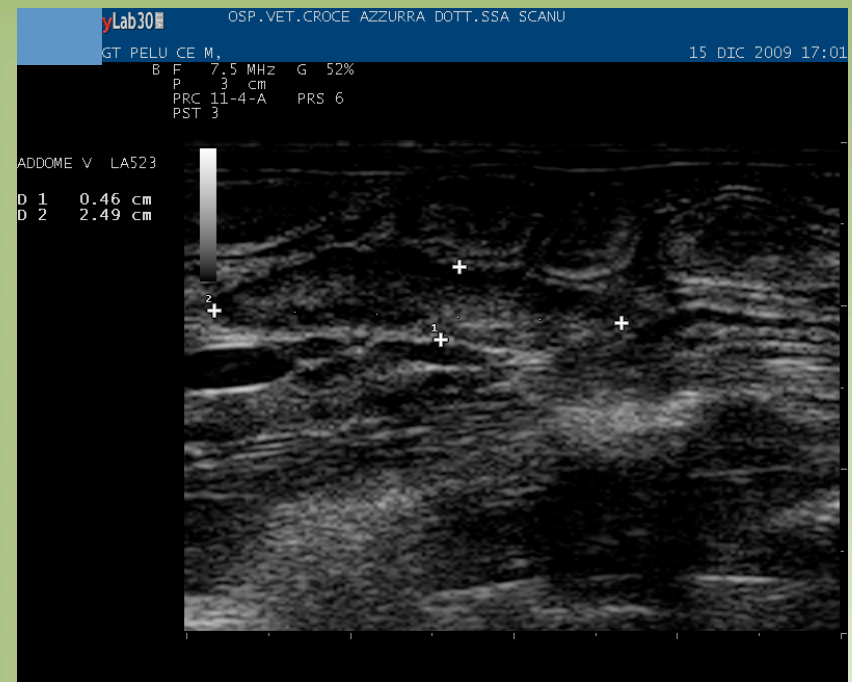
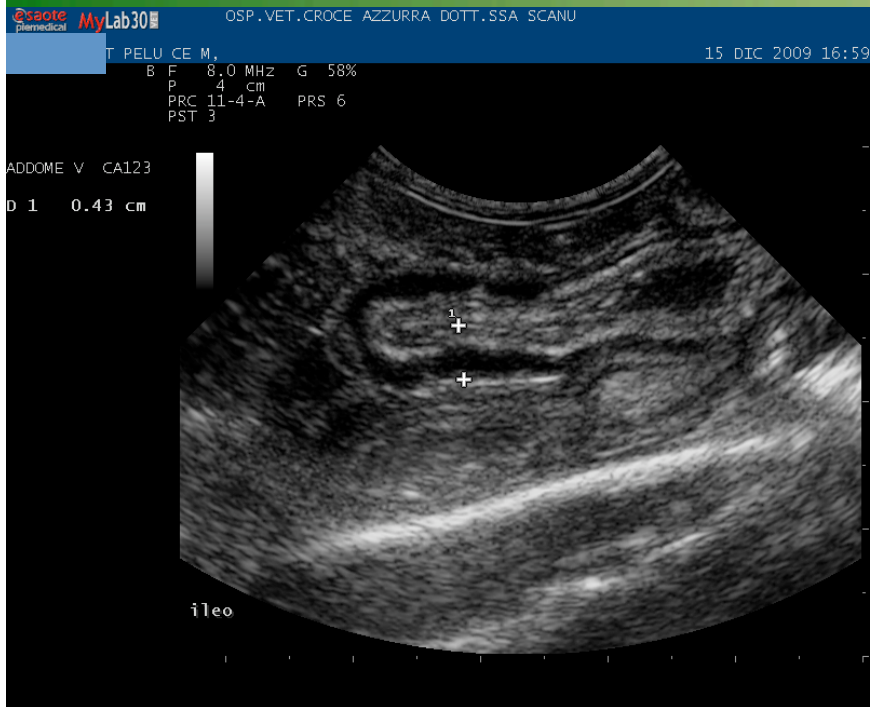
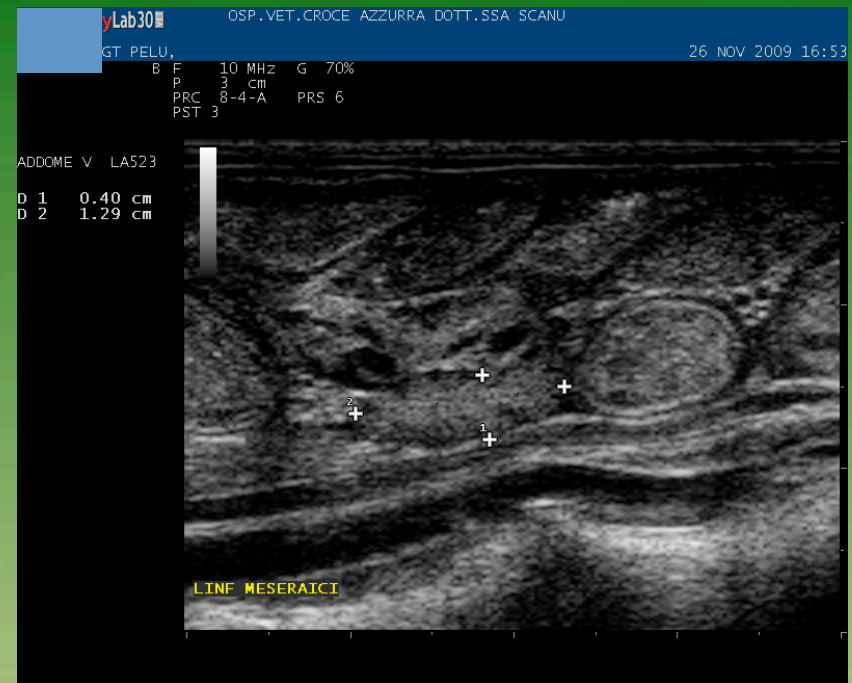
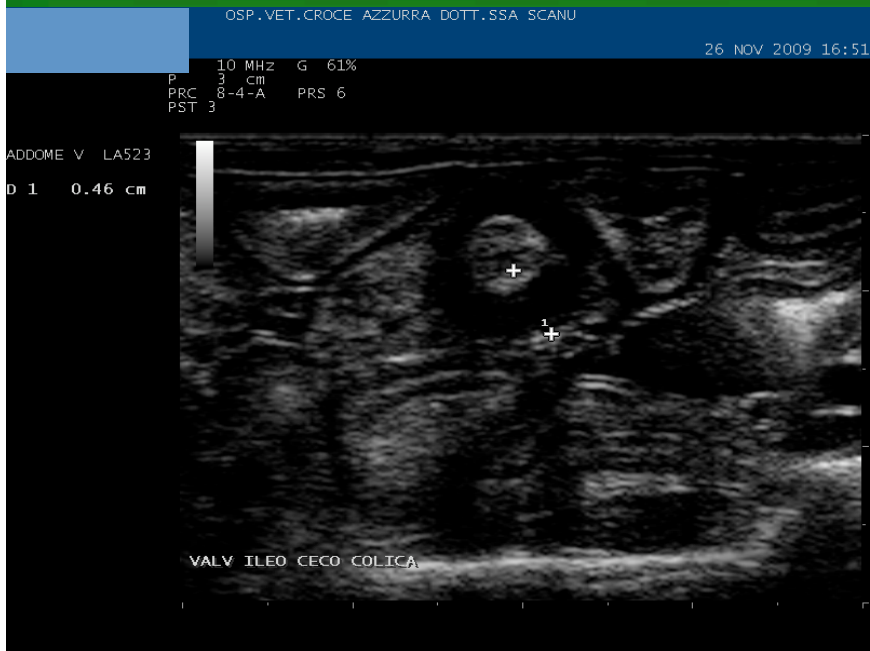
Ciclofosfamide

L-Asparaginasi



Mitoxantrone

Pelù



Filippo

- Cane, meticcio
yorkshire, maschio, 11
anni



Filippo

Anamnesi

- Anoressia
- Vomito
- Diarrea

Esame clinico

- Ipertermia
- Mucose itteriche
- Dolorabilità addominale

Filippo

Accertamenti diagnostici

- Emocromo con formula
- Profilo biochimico completo
- Elettroforesi proteica
- Profilo coagulativo esteso
- Ecografia addominale

Filippo

Parametro	Valore	Range cane		Range gatto			
		Min	Max	Min	Max		
WBC (x10e3/ml)	25,000	6,0	17,0	5.5	19.5	Linfociti attivati	
Mielociti (x10e3/mcl)						Linfociti atipici	
Metamielociti (x10e3/mcl)						Neutrofili Tossici	++
Neutr.Banda (x10e3/mcl)	2,500	0	0,3	0	0,3	Corpi di Doehle	
Neutr.segm (x10e3/mcl)	16,000	3,0	15,0	2,5	12,5	Schiumosità citoplasmatica	
Linfociti (x10e3/mcl)	3,500	1,0	4,8	1,5	7,0	Vacuolizzazione citoplasmatica	
Monociti (x10e3/mcl)	3,000	0,1	1,4	0	0,8	Basofilia citoplasmatica	
Eosinofili (x10e3/mcl)		0,1	1,2	0	1,5	Granuli tossici	
Basofili (x10e3/mcl)		rari		rari		Neutrofili giganti	
Danneggiate (/100 WBC)						Macropoliciti	
Non Identific.(/100 WBC)						Pleocariociti	
Varie WBC corretti							

Parametro	Valore	Range cane		Range gatto		Morfologia eritrocitaria	
		Min	Max	Min	Max		
RBC (x10e6/mcl)	5,37	5,50	8,50	5,00	10,00	acantociti	ipocromia
Hb (g/dl)	12,6	12,0	18,0	8,0	15,0	acuminociti	leptociti
Hct (%)	34,27	37,0	55,0	24,0	45,0	anisocitosi	macroцитi
MCV (fl)	64	60,0	77,0	39,0	55,0	agglutinazione	megalociti
MCH (pg)	23,4	19,5	24,5	12,5	17,5	codociti	microцитi
MCHC (%)	36,7	31,0	34,0	30,0	36,0	cheratociti	Parassiti eritrocitari
HDW (g/dl)						cnizociti	policromasia
RDW (%)	15,3					Corpi di heinz	Punt. basofile
NRBC 100 WBC		0	0	0	0	Corpi di howell-jolly	roleaux
Reticolociti (%)						Corpi di pappnhelmer	schistociti
Reticol. Aggr. (%)						Cristalli di hb	selenociti
Reticol. Punt (%)						dacriociti	sferociti
Reticol. Aggr. (/mcl)						discociti	siderociti
Reticol. Punt. (/mcl)						Drepanociti	stomatociti
CRP (%)		0	1,5			eccentricociti	torociti
Indice reticulocitario		0	1			echinociti	xerociti
Varie						eliptociti	

Parametro	Valore	Range cane		Range gatto		Aggregati piastrinici	++
		Min	Max	Min	Max		
PLT (x10e3/mcl)	369	200	500	300	800	Inclusi piastrinici	
PCT (%)	0,31					Piastrine attivate	
MPV (fl)	8,5	3,9	11,1	12,0	17,0	Piastrine allungate	
PDW (%)	34,5					Macropiastrine	
STIMA PIASTRINICA	Adeg X	Inadeg.		Aument.		Varie:	

Filippo



**OSPEDALE VETERINARIO
CROCE AZZURRA
PRONTO SOCCORSO 24h**

P.le Cina, 68/72 Roma 00144
Tel e fax 0652200364-065203724
www.ospedalecroceazzurra.it
info@ospedalecroceazzurra.it

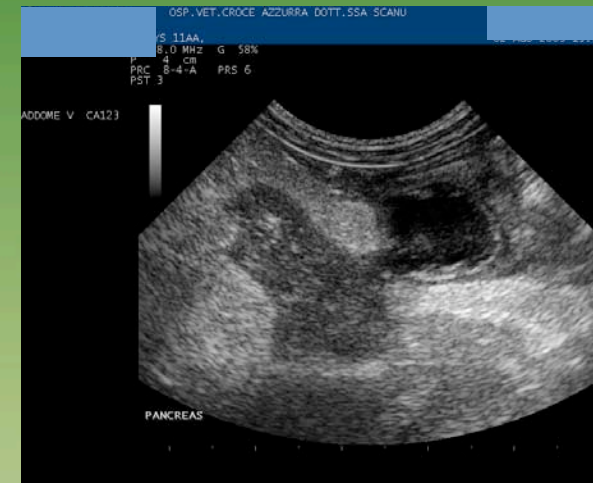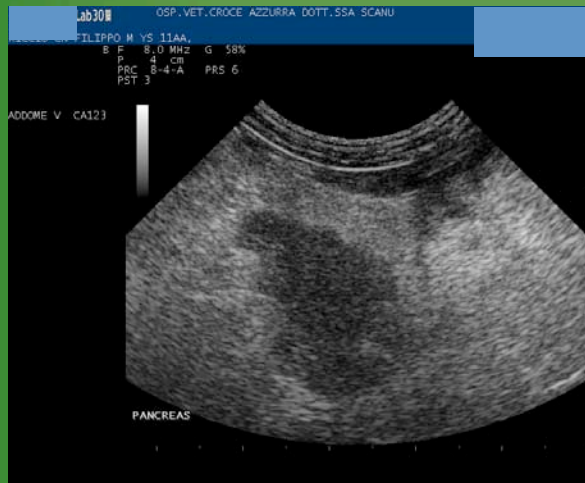Roma, 28/07/2009

Proprietario: Riccio **Nome paziente:** Filippo
Specie: Cane **Razza:** Yorkshire **Sesso:** M **Età:** 11 anni

PROFILO BIOCHIMICO

Test	Concentrazione	Range di riferimento	
		Min.	Max.
Creatinina	0,32	0.35	1.3
Urea	29,5	14	40
Albumina	2,46	2.5	4.0
GGT	37,2	0	7
GPT (ALT)	755,8	10	60
Fosfatasi alcalina	11633	0	110
GOT (AST)	195,7	10	50
Bilirubina totale	4,9	0	0,5

Ecografia addominale



Aumento di volume del lobo pancreatico di dx che si presenta diffusamente ipoecoico con aree iperecoiche

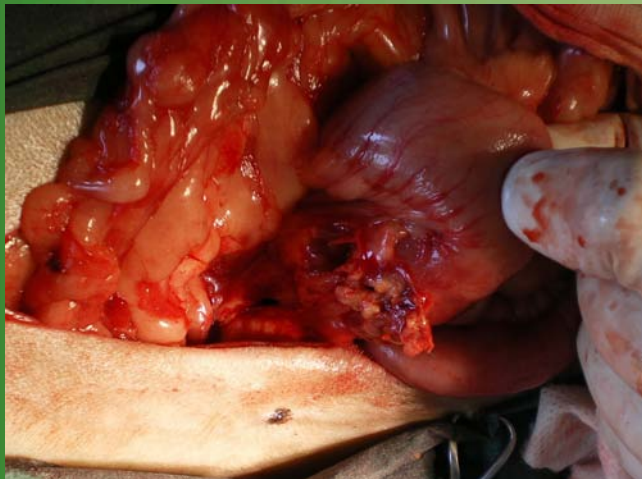
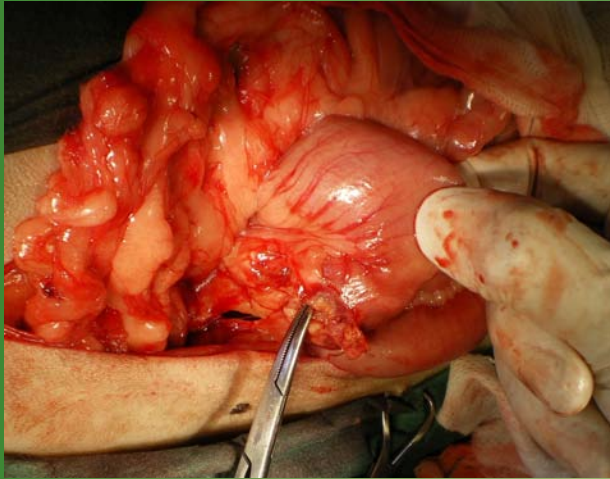
Reattività marcata dei tessuti peripancreatici

Lieve versamento libero in addome

Neoformazione capsulata a contenuto liquido misto in contiguità con il lobo pancreatico di dx

Filippo

Chirurgia



- Pancreatite
- Aderenza tra pancreas e cieco
- Perforazione cieco
- Enterectomia

Filippo

Diagnosi

- Adenocarcinoma della valvola ileo-cieco-colica

Stampa messaggio di Windows Live Hotmail 14/06/10 17:24

Referto Sig. [redacted] - BiEssea - Laboratorio analisi veterinarie

Da: analisi@biessea.eu
Inviato: mercoledì 28 ottobre 2009 13.10.03
A: laboratoriocroceazzurra@hotmail.it

BiEssea S.R.L. LABORATORIO ANALISI VETERINARIE www.biessea.com
CERT. n. 9122.BIEA NORMA ISO 9001:2000

Via Ardeodo d'Aosta,7 - 20129 MILANO - tel. +39.02.29.40.46.36 - fax +39.02.29.40.46.44 analisi@biessea.com
info@biessea.com
Cod. Fisc. e P.IVA 03783800158 - Cap. Soc. € 46.800 int. vers. - C.C.I.A.A. 0971785 Reg. Im. Trib. MI. n. 18119 vol. 5224 fasc. 19
Aut. Reg. Lombardia - (DRL n. 15/MI 200.3/1740 11.07.1978 e succ. modif.)

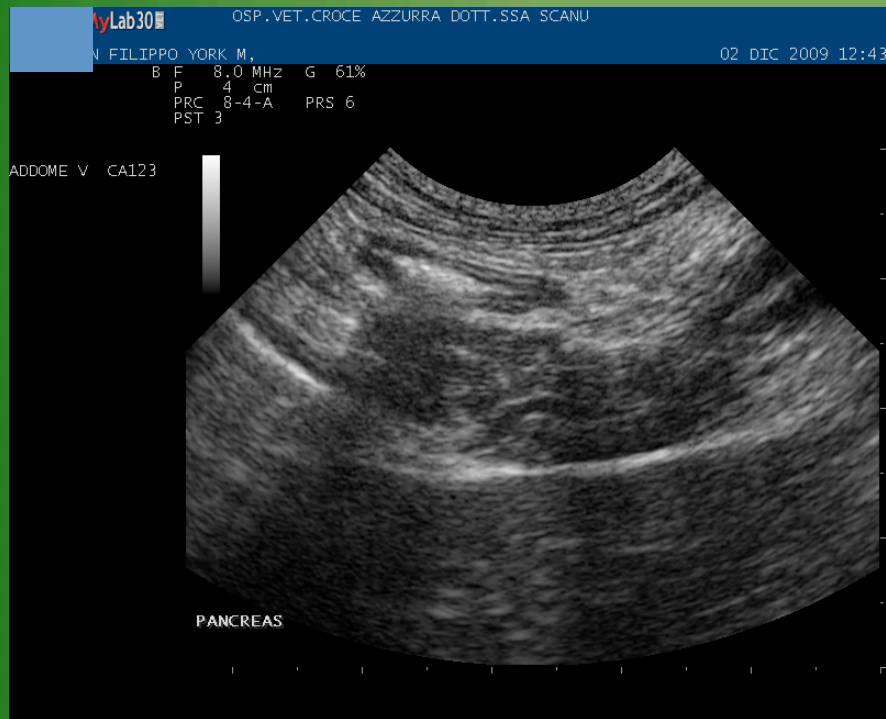
Milano, li 28/10/2009
Ns. Ref 1947/10/09
Egr. Sig. [redacted]
Specie Cane Yorkshire terrier FILIPPO
Sesso Maschio Anni 10

Gentilissime Dottoresse
DE LEONARDIS DANIELA - SCANU
VANESSA
DELER VET S.r.L.
Piazzale Cina, 68/72
00144 ROMA RM

Esami richiesti	Referto	Unità di misura	Valori riferimento
Esame istologico			
Numero di inclusione	6061/09		
Materiale	Neoformazione valvola ileociecocolica		
Descrizione macroscopica	Tratto di intestino di 10 cm con neoformazione di 4 cm di diametro aperta. La sottomucosa e la tonaca muscolare dell'intestino appaiono interessati da una proliferazione di cellule epiteliali ghiandolari, atipiche, dotate di nucleo dismetrico, vescicoloso, un nucleolo prominente, citoplasma moderato, spesso ampiamente vacuolizzato. Tali cellule appaiono disposte in file irregolarmente sovrapposte a formare tubuli scarsamente differenziati con muco amorfo azzurrofilo nel lume. Notevole desmoplasia reattiva associati ad importanti fenomeni degenerativi con flogosi linfoplasmacellulare diffusa. Margini indenni		
Descrizione microscopica	Adenocarcinoma mucinoso dell'intestino moderatamente differenziato.		
Diagnosi	Maligno		
Dignità	D.ssa Daniela Olivero - DMV		
Veterinario Patologo	Il Direttore Sanitario Dr. Emanuele Minetti Medico Veterinario		

Filippo

Follow-up



Susy

- Gatto, comune europeo, femmina sterilizzata, 19 anni



Susy

Anamnesi

- Diarrea cronica
- Dimagramento

Esame clinico

- Disidratazione (6%)
- Dimagramento
- Noduli alla palpazione della regione della tiroide

Susy

Accertamenti diagnostici

- Emocromo con formula
- Profilo biochimico completo
- Ormoni tiroidei

Diagnosi

- Ipertiroidismo

Stampa messaggio di Windows Live Hotmail 14/06/10 17:26

[Stampa](#) [Chiudi](#)

Referto Sig. [redacted] - BiEsseA - Laboratorio analisi veterinarie
 Da: analisi@biessea.eu
 Inviato: venerdì 15 maggio 2009 16.48.09
 A: laboratoriocroceazzurra@hotmail.it

BiEsseA® S.R.L. LABORATORIO ANALISI VETERINARIE www.biessea.com
 CERT. n° 9122.BIEA NORMA ISO 9001:2000

Via Amedeo d'Aosta,7 - 20129 MILANO - tel. +39.02.29.40.46.36 - fax +39.02.29.40.46.44 analisi@biessea.com
info@biessea.com

Cod. Fisc. e P.IVA 03783800158 - Cap. Soc. € 46.800 int. vers. - C.C.I.A.A. 0971785 Reg. Im. Trib. Mi. n° 18119 vol. 5224 fasc. 19
 Aut. Reg. Lombardia - (DRL n. 15/MI 200.3/1740 11.07.1978 e succ. modif.)

Milano, li 15/05/2009 Gentilissime Dottoresse
 Ns. Ref 1344/05/09 DE LEONARDIS DANIELA - SCANU
VANESSA
 Egr. Sig. [redacted] DELER VET S.r.l.
 Specie Gatto SUSY Piazzale Cina, 68/72
 Sesso Femmina Anni 17 00144 ROMA RM

Esami richiesti	Referto	Unità di misura	Valori riferimento
Profilo tiroideo 3			
Tiroxina libera (Free T4) (Immunodosaggio competitivo sequenziale)	52.30	>* picomoli/lit	(5-20)
Per diagnosi di ipotiroidismo nel cane associare a cTSH, nel gatto a TT4. Nell'ipertiroidismo felino associare possibilmente a TT4.			
Tiroxina totale (TT4) (Immunodosaggio competitivo sequenziale)	108.00	>* nanomoli/lit	(19-65)
La sola TT4 non è spesso esame sufficiente per diagnosticare l'ipotiroidismo nel cane; associare a cTSH ed eventualmente a FT4 (anche nel controllo terapia). Nel gatto per diagnosi di ipertiroidismo è spesso necessario associare FT4. Per l'ipotiroidismo felino associare FT4 e TT4.			

Il Direttore Sanitario
 Dr. Emanuele Minetti
 Medico Veterinario

Follow-up

Stampa messaggio di Windows Live Hotmail 16/06/10 19:57

Referto Sig. [redacted] BiEsseA - Laboratorio analisi veterinarie

Da: analisi@biessea.eu
 Inviato: lunedì 10 maggio 2010 15:07:50
 A: laboratoriocroceazzurra@hotmail.it

BiEsseA S.R.L. LABORATORIO ANALISI VETERINARIE www.biessea.com
 CERT. n. 9122.BIEA NORMA ISO 9001:2000

Via Amedeo d'Aosta, 7 - 20129 MILANO - tel. +39.02.29.40.46.36 - fax +39.02.29.40.46.44 analisi@biessea.com
info@biessea.com

Cod. Fisc. e P.IVA 03783900158 - Cap. Soc. € 46.800 int. vers. - C.C.I.A.A. 0971785 Reg. Im. Trib. Mi. n. 18119 vol. 5224 fasc. 19
 Aut. Reg. Lombardia - (DRL n. 15/MI 200.3/1740 11.07.1978 e succ. modif.)

Milano, li 10/05/2010 Gentilissime Dottoresse
DE LEONARDIS DANIELA - SCANU
VANESSA
DELER VET SRL
PIAZZALE CINA 68/72
00144 ROMA RM

Ns. Ref 626/05/10

Egr. Sig. [redacted]

Specie Gatto 3051

Sesso Femmina Anni 19

Esami richiesti	Referto	Unità di misura	Valori riferimento
Profilo tiroideo 3			
Tiroxina libera (Free T4) (Immunodosaggio competitivo sequenziale)	10.10	picomoli/lit	(5-20)
Per diagnosi di ipotiroidismo nel cane associare a cTSH, nel gatto a TT4. Nell'ipertiroidismo felino associare possibilmente a TT4.			
Tiroxina totale (TT4) (Immunodosaggio competitivo sequenziale)	12.90	<* nanomoli/lit	(19-65)
La sola TT4 non è spesso esame sufficiente per diagnosticare l'ipotiroidismo nel cane: associare a cTSH ed eventualmente a FT4 (anche nel controllo terapia). Nel gatto per diagnosi di ipertiroidismo è spesso necessario associare FT4. Per l'ipotiroidismo felino associare FT4 e TT4.			

Il Direttore Sanitario
Dr. Emanuele Minetti
Medico Veterinario

Roxy

- Cane, meticcio,
femmina sterilizzata, 5
anni

Roxy

Anamnesi

- Disoressia
- Abbattimento
- Diarrea

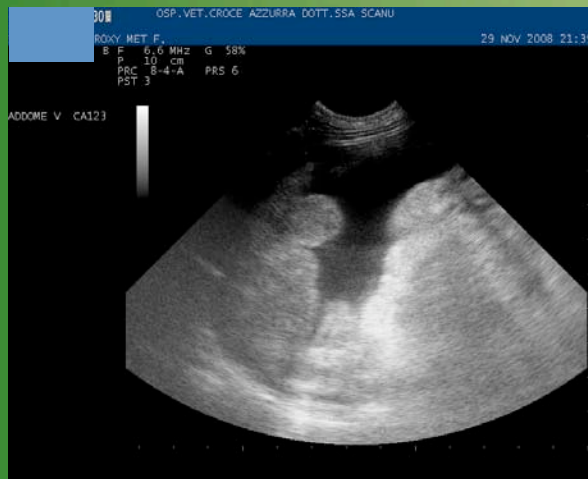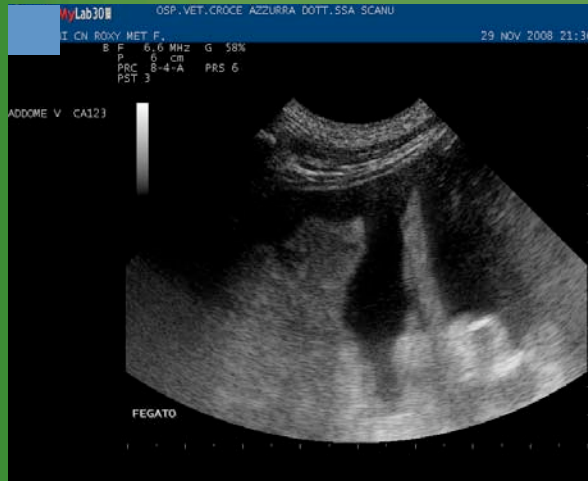Roxy

Esame clinico

- Mucose itteriche
- Dimagramento
- Addome gonfio

Roxy

Ecografia addominale



- Microepatia con sovvertimento dell'ecostruttura
- Evidenti lesioni nodulari diffuse isoecoiche con il parenchima circostante
- Profilo capsulare irregolare
- Abbondante versamento libero

Roxy

Diagnosi autoptica

- Colangiocarcinoma

Stampa messaggio di Windows Live Hotmail 14/06/10 19:09

Referto Sig. [redacted] - BiEsseA - Laboratorio analisi veterinarie Da: analisi@biessea.eu
Inviato:
martedì 9 dicembre 2008 13.00.11A: croce.azzurra@hotmail.it

BiEsseA S.R.L. LABORATORIO ANALISI VETERINARIE
CERT. n° 9122.BIEA NORMA ISO 9001:2000 www.biessea.com

Via Amedeo d'Aosta,7 - 20129 MILANO - Tel. +39.02.29.40.46.36 - fax +39.02.29.40.46.44 analisi@biessea.com
Cod. Fisc. e P.IVA 03783800158 - Cap. Soc. € 46.800 int. vers. - C.C.I.A.A. 091785 Reg. Im. Trib. MI. n° 18119 vol. 5224 fasc. 19 info@biessea.com
Aut. Reg. Lombardia - (D.M. n. 15/MI 200.3/1740 11.07.1978 e succ. modif.)

Milano, li 09/12/2008
Ns. Ref 446/12/08
Egr. S. [redacted]
Specie Cane Meticcio ROXY
Sesso Femmina Anni 6

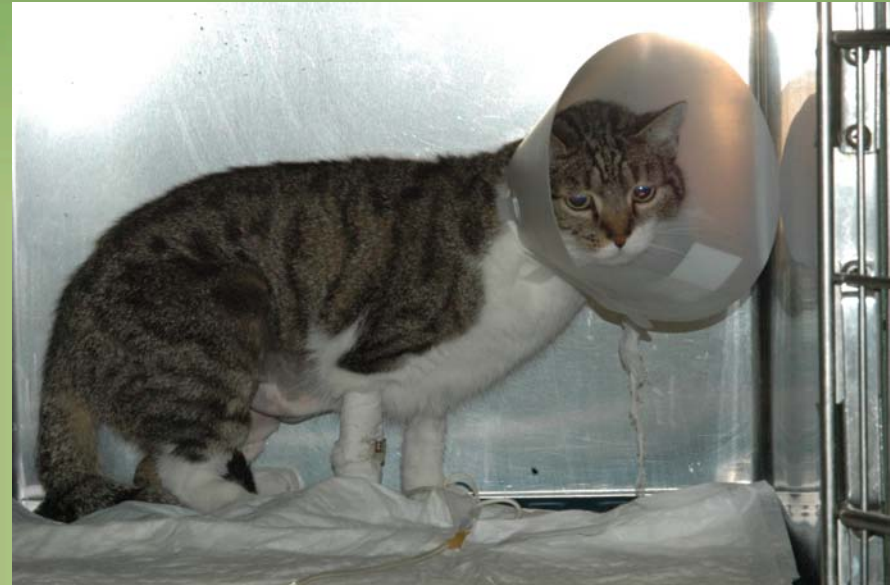Gentilissime Dottoresse
DE LEONARDIS DANIELA - SCANU
VANESSA
DELER VET S.r.l.
Piazzale Cina, 68/72
00144 ROMA RM

Esami richiesti	Referto	Unità di misura	Valori riferimento
Esame istologico			
Numero di inclusione	7890/08		
Materiale	Ago biopsia epatica		
Descrizione microscopica	Campione biopsico di parenchima epatico con architettura totalmente sovvertita per la presenza di una proliferazione di cellule epiteliali dei dotti biliari atipiche, con nucleo dismetrico, vescicoloso, un nucleo prominente, citoplasma moderato e chiaro, tali cellule appaiono disposte a formare acini irregolari con presenza di mucina nel lume. Grave flogosi metastaticolare diffusa.		
Diagnosi	Colangiocarcinoma		
Dignità	Maligno		
Il Veterinario Patologo	D.ssa Daniela Olivero - DMV		

Il Direttore Sanitario
Dr. Emanuele Minetti
Medico Veterinario

Micio

- Gatto, comune europeo, maschio, 12 anni



Micio

Anamnesi

- Diarrea

Micio

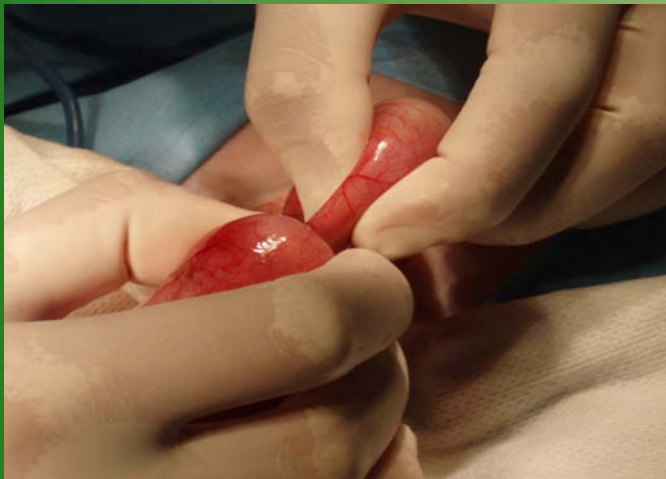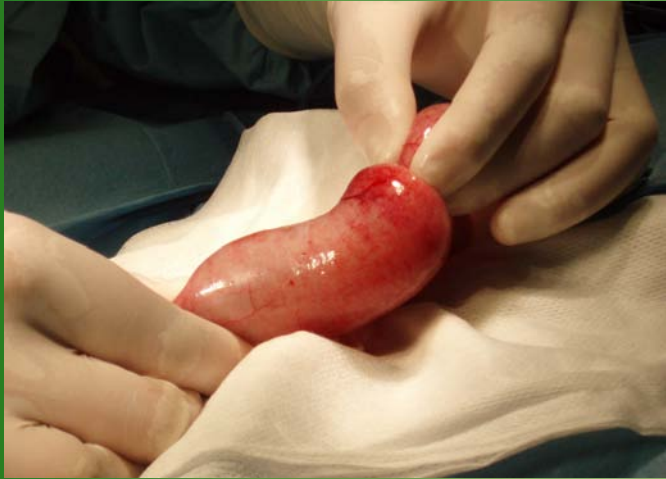
Ecografia addominale

- Invaginamento intestinale

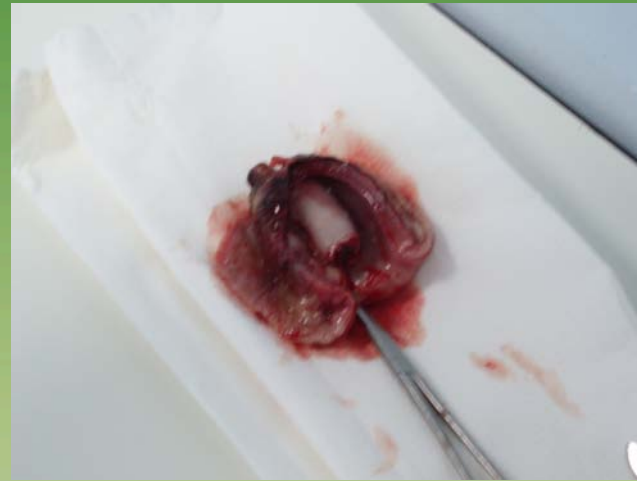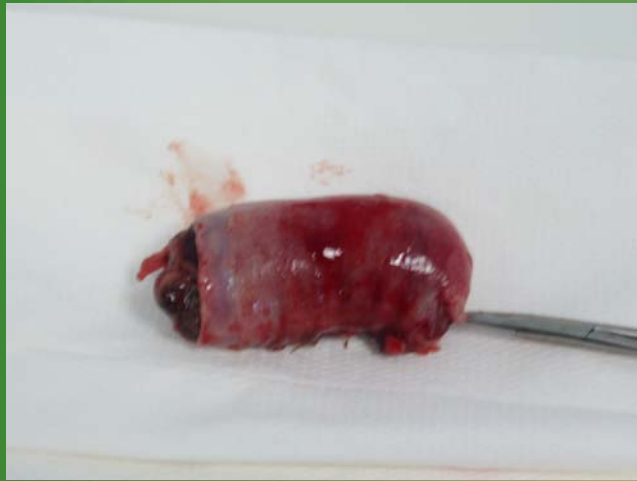Micio

Chirurgia

- Enterectomia



Micio



Micio

Diagnosi

- Linfoma

Stampa messaggio di Windows Live Hotmail

Referto Sig. [redacted] BiEsseA - Laboratorio analisi veterinarie

Da: analisi@biessea.eu
Inviato: giovedì 10 giugno 2010 11.46.09
A: laboratoriocroceazzurra@hotmail.it

BiEsseA® S.R.L. LABORATORIO ANALISI VETERINARIE
CERT. n° 9122.BIEA NORMA ISO 9001:2008 www.biessea.com

Via Amedeo d'Aosta,7 - 20129 MILANO - tel. +39.02.29.40.46.36 - fax +39.02.29.40.46.44 analisi@biessea.com
info@biessea.com
Cod. Fisc. e P.IVA 03783800158 - Cap. Soc. € 46.800 int. vers. - C.C.I.A.A. 0971785 Reg. Im. Trib. Mi. n° 18119 vol. 5224 fasc. 19
Aut. Reg. Lombardia - (DRL n. 15/MI 200.3/1740 11.07.1978 e succ. modif.)

Milano, li 10/06/2010
Ns. Ref 471/06/10
Egr. Sig. [redacted]
Specie Gatto MICIO
Sesso

Gentilissime Dottoresse
DE LEONARDIS DANIELA - SCANU
VANESSA
DELER VET SRL
PIAZZALE CINA 68/72
00144 ROMA RM

Esami richiesti	Referto	Unità di misura	Valori riferimento
Esame istologico	3245/10		
Numero di inclusione	Valvola ileo-cieco-colica		
Materiale	Entrambi i versanti presentano a livello di mucosa e sottomucosa una proliferazione di elementi linfoidi atipici, di medio-grandi dimensioni, dotati di nucleo dismetrico, ipercromico, uno o due nucleoli evidenti, citoplasma moderato e chiaro. Tali cellule appaiono disposte in grandi ed irregolari aggregati follicolari che tendono ad atrofizzare la mucosa e la sottomucosa con diffusione verso la tonaca muscolare. Presenza di numerose cellule giganti multinucleate. Il versamento colico presenta grave e diffusa atrofia della mucosa con diffusi stravasi emorragici, ed ulcerere epiteliali. I due strati della tonaca muscolare presentano gravi fenomeni degenerativi con miofibroblasti di grandi dimensioni citoplasma ampiamente vacuolizzato. Margini indenni		
Descrizione microscopica	Compatibile con linfoma alimentare a grandi cellule probabile fenotipo B		
Diagnosi	Maligno		
Dignità	D.ssa Daniela Olivero - DMV		
Il Veterinario Patologo			

Il Direttore Sanitario
Dr. Emanuele Minetti
Medico Veterinario

Mikis

- Cane, meticcio, maschio, 9 anni

Anamnesi

- Disoressia
- Dimagramento
- Diarrea
- Difficoltà nella deambulazione

Esame clinico

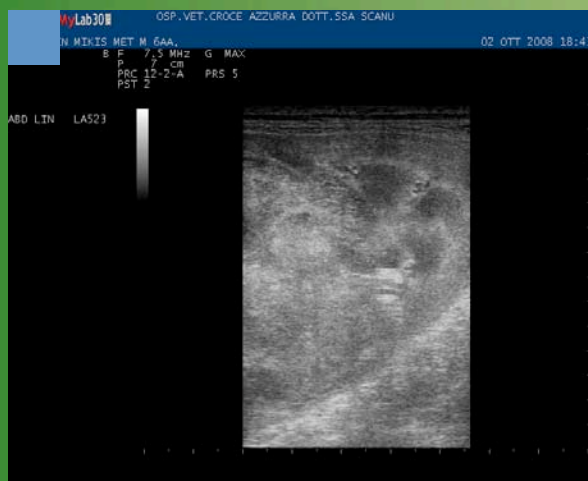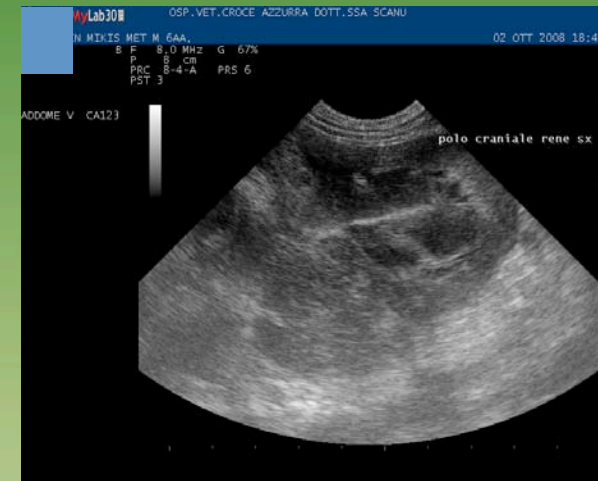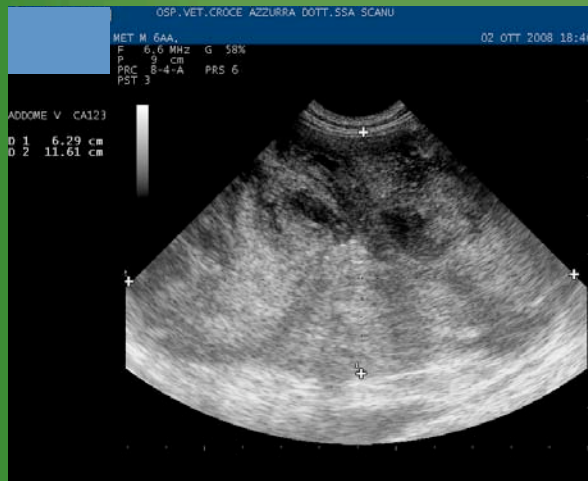- Ipertermia
- Presenza di massa alla palpazione addominale
- Arti edematosi

Accertamenti diagnostici

- Emocromo con formula
- Profilo biochimico completo
- Elettroforesi proteica
- Profilo coagulativo esteso
- Rx torace
- Rx arti
- Ecografia addominale

Mikis

Ecografia addominale

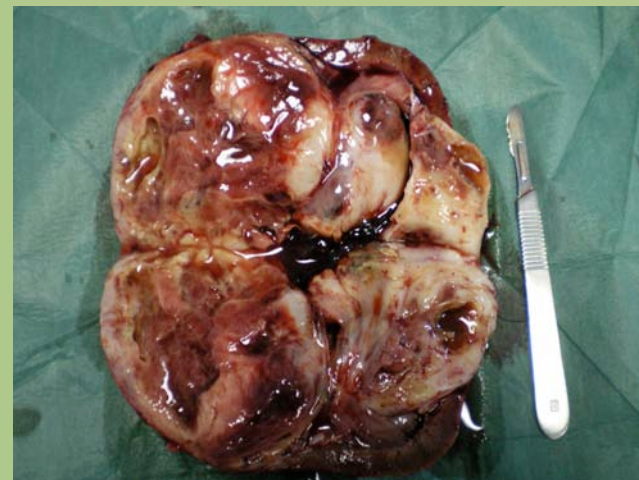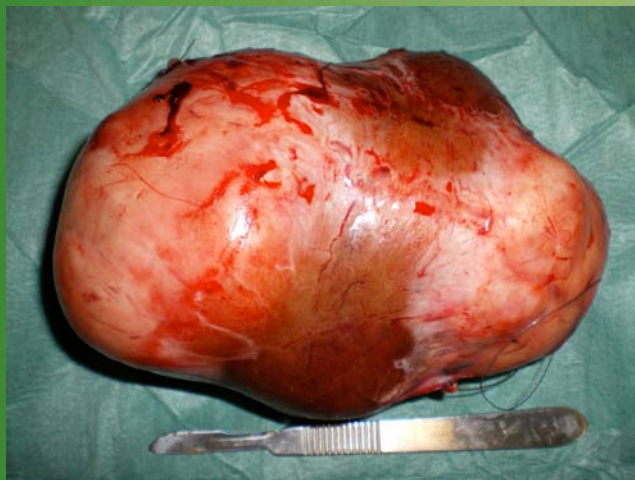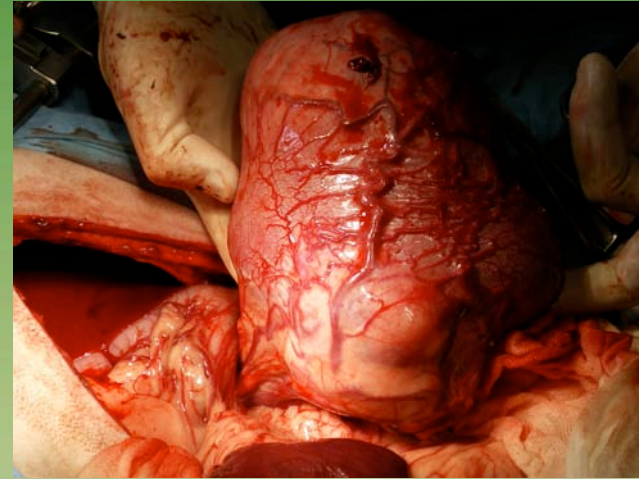
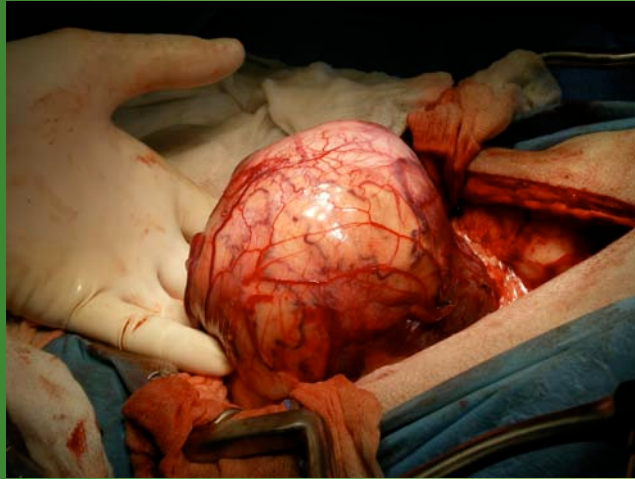


Neoformazione a complex mass a livello di polo caudale del rene sx.

Profilo capsulare distorto.

Mikis

Chirurgia



Mikis

Diagnosi

- Fibrosarcoma renale

Stampa messaggio di Windows Live Hotmail 16/06/10 19:52

Referto Sig. [redacted] - BiEsseA - Laboratorio analisi veterinarie
Da: analisi@biessea.eu
Inviato: mercoledì 16 giugno 2010 16.03.40
A: laboratoriocroceazzurra@hotmail.it

BiEsseA® S.R.L. LABORATORIO ANALISI VETERINARIE www.biessea.com
CERT. n° 9122.BIEA NORMA ISO 9001:2008

Via Amedeo d'Aosta,7 - 20129 MILANO - tel. +39.02.29.40.46.36 - fax +39.02.29.40.46.44 analisi@biessea.com
info@biessea.com
Cod. Fisc. e P.IVA 03763800158 - Cap. Soc. € 46.800 int. vers. - C.C.I.A.A. 0971785 Reg. Im. Trib. Mi. n° 18119 vol. 5224 fasc. 19
Aut. Reg. Lombardia - (DRL n. 15/MI 200.3/1740 11.07.1978 e succ. modif.)

Milano, li 21/10/2008
Ns. Ref 1752/10/08
Egr. Sig. [redacted]
Specie Cane Meticcio MIKIS
Sesso Maschio Anni 6

Gentilissime Dottoresse
DE LEONARDIS DANIELA - SCANU
VANESSA
DELER VET SRL
PIAZZALE CINA 68/72
00144 ROMA RM

Esami richiesti	Referto	Unità di misura	Valori riferimento
Esame istologico			
Numero di inclusione	6704/08		
Materiale	Rene sinistro		
Descrizione macroscopica	Pezzi patologici		
Descrizione microscopica	Il parenchima renale appare interessato da una diffusa e grave proliferazione di elementi fusati di origine mesenchimale con nucleo pleomorfo, vescicoso, due nuclei prominenti, citoplasma moderato e vacuolizzato. Tali cellule appaiono disposte in fasci intrecciati e concentrici con abbondante matrice amorfa interstiziale. 3-4 mitosi HPF-40X con diffusa necrosi. La lesione atrofizza il parenchima renale rendendo iriconoscibile la normale struttura tubulare della midollare e della corticale.		
Diagnosi	Fibrosarcoma renale		
Dignità	Maligno		
Il Veterinario Patologo	D.ssa Daniela Olivero - DMV		

Il Direttore Sanitario
Dr. Emanuele Minetti
Medico Veterinario

Mikis

Chemioterapia

- Doxorubicina
- Dacarbazina

Minnie

- Gatto comune europeo,
femmina srterilizzata

Minnie

Anamnesi

- Vomito
- Diarrea
- Anoressia
- Abbattimento

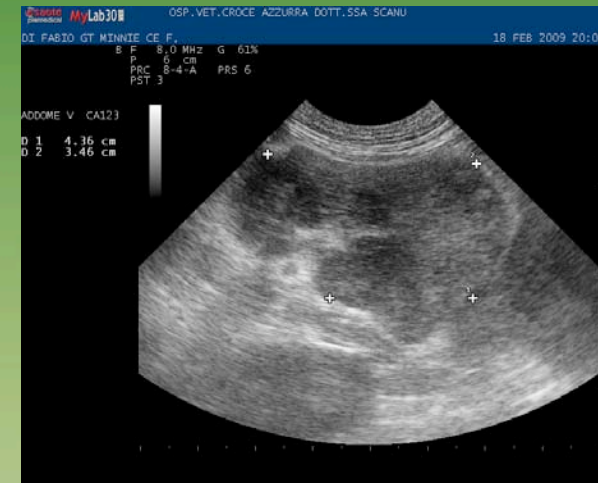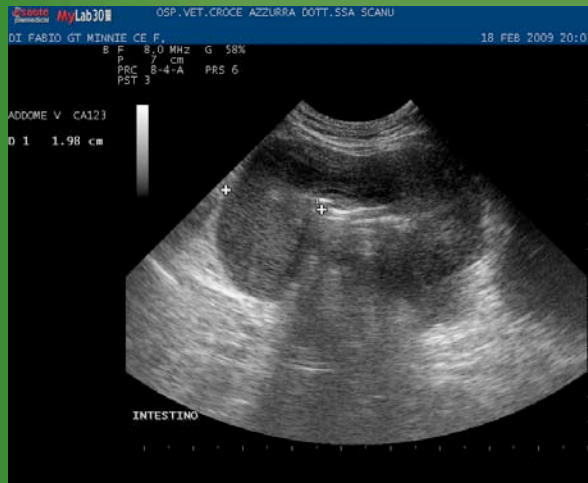Minnie

Esame clinico

- Ipertermia
- Abbattimento
- Dolorabilità addominale
- Presenza di massa addominale

Minnie

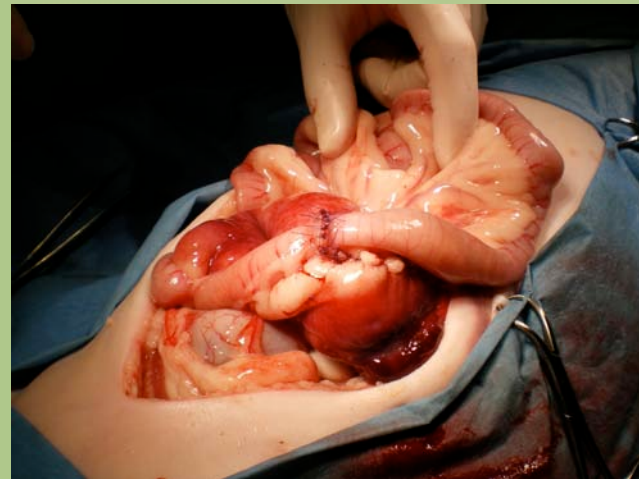
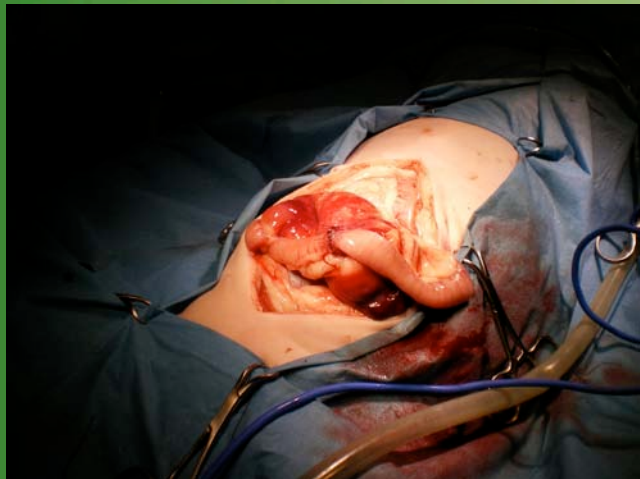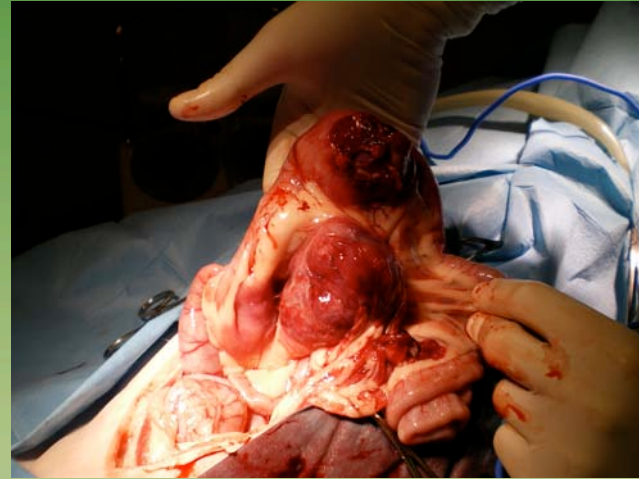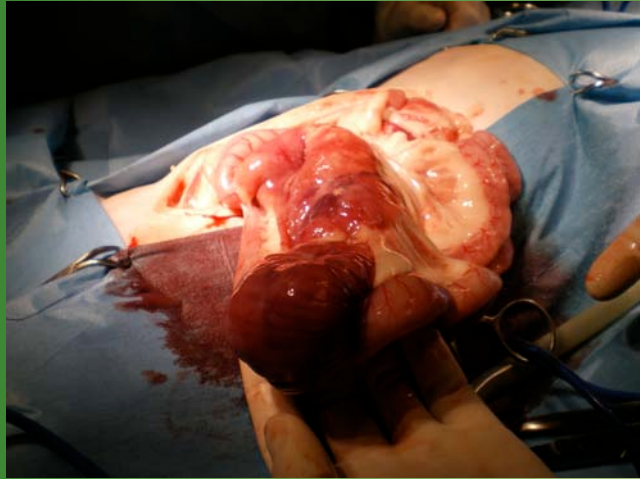
Ecografia addominale



- Ansa intestinale con parete ispessita (2 cm) e perdita della normale stratificazione
- Megalia dei linfocentri meseraici (4 x 3 cm) con marcata reattività dei tessuti limitrofi
- Lieve versamento libero in addome

Minnie

Chirurgia



Enterectomia

Minnie

Diagnosi citologica

- Linfoma

Referto Si [redacted] BiEsseA - Laboratorio analisi veterinarie
Da: **analisi@biessea.eu**
Inviato: sabato 21 febbraio 2009 10.26.14
A: **croce.azzurra@hotmail.it**

BiEsseA® S.R.L. LABORATORIO ANALISI VETERINARIE
CERT. n° 9122.BIEA NORMA ISO 9001:2000 www.biessea.com

Via Amedeo d'Aosta,7 - 20129 MILANO - tel. +39.02.29.40.46.36 - fax +39.02.29.40.46.44
analisi@biessea.com
info@biessea.com

Cod. Fisc. e P.IVA 03783800158 - Cap. Soc. € 46.800 int. vers. - C.C.I.A.A. 0971785 Reg. Im. Trib. Mi. n° 18119 vol. 5224 fasc. 19
Aut. Reg. Lombardia - (DRL n. 15/MI 200.3/1740 11.07.1978 e succ. modif.)

Milano, li 21/02/2009
Ns. Ref 3373/02/09
Egr. Sig. [redacted]
Specie Gatto MINNIE
Sesso

Gentilissime Dottoressa
DE LEONARDIS DANIELA - SCANL
VANESSA
DELER VET S.r.L.
Piazzale Cina, 68/72
00144 ROMA RM

Esami richiesti	Referto	Unità di misura	Valori riferimento
Esame citologico			
Numero di inclusione	321/09		
Materiale	1)Intestino; 2)Linfonodi		
Referto	1)Campione dotato di cellularità ottima e qualità adeguata. Popolazione cellulare prevalente (circa 60%) rappresentata da elementi linfoidi immaturi di medie dimensioni (circa 10 - 15 micron di diametro) a cromatina spesso irregolarmente zollata e nucleolo dal profilo tondeggiante o irregolare; occasionali nucleoli visibili, non prominenti; citoplasma grigiastro o chiaro, scarso. Presenti inoltre elementi linfoidi maturi di piccole e medie dimensioni, elementi di derivazione macrofagica. Rari neutrofilii non degenerati ed occasionali fibroblasti. 2)Campioni emodiluiti, moderatamente cellulari. Presente popolazione cellulare prevalente costituita da elementi linfoidi immaturi di variabili dimensioni, a cromatina grossolanamente punteggiata, spesso nucleolati. Rappresentati inoltre elementi linfoidi maturi, neutrofilii non degenerati, in parte di probabile derivazione ematica. Rare cellule di origine macrofagica. Nuclei nudi sparsi.		
Commento	1e2)Compatibile citologicamente con linfoma di grado elevato.		
Il Veterinario Patologo	Dr. Ugo Bonfanti - DMV Dipl. ECVCP		

Il Direttore Sanitario
Dr. Emanuele Minetti
Medico Veterinario

Minnie

Diagnosi istologica

- Linfoma High grade

Stampa messaggio di Windows Live Hotmail 16/06/10 19:41

Referto Sig.DI FABIO - BiEsseA - Laboratorio analisi veterinarie
Da: **analisi@biessea.eu**
Inviato: mercoledì 25 febbraio 2009 12.08.28
A: **croce.azzurra@hotmail.it**

BiEsseA® S.R.L. LABORATORIO ANALISI VETERINARIE www.biessea.com
CERT. n° 9122.BIEA NORMA ISO 9001:2000

Via Amedeo d'Aosta,7 - 20129 MILANO - tel. +39.02.29.40.46.36 - fax +39.02.29.40.46.44 analisi@biessea.com
info@biessea.com

Cod. Fisc. e P.IVA 03783800158 - Cap. Soc. € 46.800 int. vers. - C.C.L.A.A. 0971785 Reg. Im. Trib. Mi. n° 18119 vol. 5224 fasc. 19
Aut. Reg. Lombardia - (DRL n. 15/MI 200.3/1740 11.07.1978 e succ. modif.)

Milano, li 25/02/2009 Gentilissime Dottoresse
Ns. Ref 3377/02/09 DE LEONARDIS DANIELA - SCANU
Egr. Sig. DI FABIO VANESSA
Specie Gatto Europeo comune MINNIE DELER VET S.r.l.
Sesso Femmina Anni 11 Piazzale Cina, 68/72
00144 ROMA RM

Esami richiesti	Referto	Unità di misura	Valori riferimento
Esame istologico			
Numero di inclusione	1103/09		
Materiale	Neoformazione piccolo intestino (digiuno).		
Descrizione macroscopica	Neoformazione intestinale di 7 mm di diametro		
Descrizione microscopica	La mucosa, la sottomucosa, la tonaca muscolare e la sierosa appaiono interessate da una proliferazione di elementi linfoidi di grandi dimensioni con nucleo rotondeggiante, vescicoloso, un nucleolo prominente, citoplasma moderato e chiaro. tali cellule tendono ad atrofizzare totalmente la mucosa ghiandolare residuando diffuse aree di necrosi. Presenza di numerose tromboembolie neoplastiche. Margini indenni		
Diagnosi	Linfoma alimentare a grandi cellule high grade (fenotipo T)		
Dignità	maligno		
Il Veterinario Patologo	D.ssa Daniela Olivero - DMV		

Il Direttore Sanitario
Dr. Emanuele Minetti
Medico Veterinario

Linfoma.....
....colangiocarcinoma...
...fibrosarcoma.....
.....adenocarcinoma.....



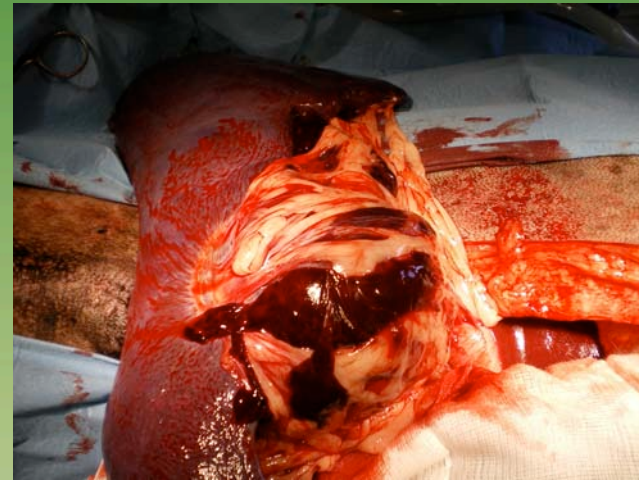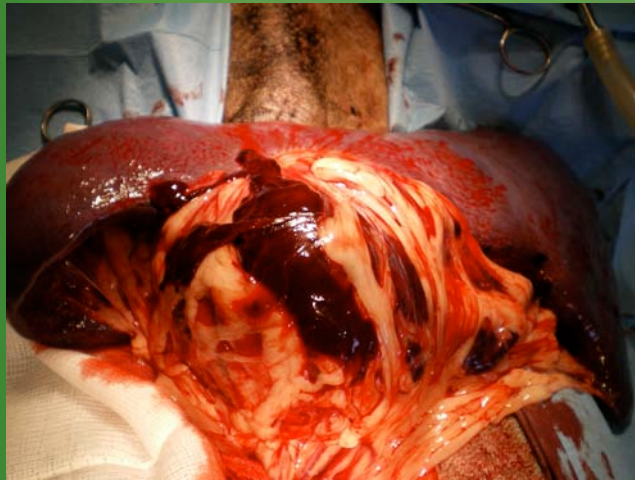
Bruno

- Cane meticcio, maschio,
12 anni



Bruno

Chirurgia



- Massa splenica di circa 15 cm rotta
- Emoaddome
- Reattività peritoneale localizzata

Bruno

Diagnosi

Stampa messaggio di Windows Live Hotmail 16/06/10 19:32

Stampa Chiudi

Referto Sig. [redacted] BiEsseA - Laboratorio analisi veterinarie

Da: analisi@biessea.eu
Inviato: venerdì 11 giugno 2010 11.40.47
A: laboratoriocroceazzurra@hotmail.it

BiEsseA® S.R.L. LABORATORIO ANALISI VETERINARIE CERT. n° 9122.BIEA NORMA ISO 9001:2008 www.biessea.com

Via Amedeo d'Aosta,7 - 20129 MILANO - tel. +39.02.29.40.46.36 - fax +39.02.29.40.46.44
Cod. Fisc. e P.IVA 03783800158 - Cap. Soc. € 46.800 int. vers. - C.C.I.A.A. 0971785 Reg. Im. Trib. Mi. n° 18119 vol. 5224 fasc. 19
Aut. Reg. Lombardia - (DRL n. 15/MI 200.3/1740 11.07.1978 e succ. modif.)

Milano, li 11/06/2010
Ns. Ref 470/06/10
Egr. Sig. [redacted]
Specie Cane Meticcio BRUNO
Sesso Maschio Anni 12

Gentilissime Dottoresse
DE LEONARDIS DANIELA - SCANU
VANESSA
DELER VET SRL
PIAZZALE CINA 68/72
00144 ROMA RM

Esami richiesti	Referto	Unità di misura	Valori riferimento
Esame istologico			
Numero di inclusione	3244/10		
Materiale	Milza		
Descrizione macroscopica	Campioni di neoformazione splenica		
Descrizione microscopica	Il parenchima splenico appare interessato da un ampio ematoma circondato da diffusi fenomeni vascolari congestizi con trombi organizzati. Presenza di iperplasia follicolare linfoide diffusa con ispessimento dei setti connettivali per ripetute e prolungate contrazioni. Alla periferia della lesione importante proliferazione di emosiderofagi.		
Diagnosi	Ematoma splenico; congestione vascolare ed iperplasia follicolare linfoide		
Dignità	benigno		
Il Veterinario Patologo	D.ssa Daniela Olivero - DMV		

Il Direttore Sanitario
Dr. Emanuele Minetti
Medico Veterinario

Ematoma splenico!!!!!!