Ordine dei Medici Veterinari

della Provincia di Roma

Diarrea cronica del cane o del gatto, che fare?
Percorso diagnostico e terapeutico per un corretto approccio al sintomo (dott Marco Chierichetti)
Diarrea cronica in corso di neoplasie (Dssa Daniela De Leonardis)

Con il patrocinio dell'Ordine dei Medici Veterinari di Roma

Terrazza panoramica

Ospedale Croce Azzurra

P.zzale Cina 68/72

Eur Torrino, Roma 00144

Programma della serata

20,20 aperitivo di benvenuto
20,50 spazio commerciale per sponsor
21,40 relazione dott. chierichetti marco
22,40 spazio per le domande e discussione
22,50 relazione dr.ssa Daniela De Leonardis" Diarrea cronica in corso di neoplasie"
23,30 spazio per le domande e discussione
Seguirà cena a buffet in piedi offerta sulla terrazza dell'Ospedale

Farmacia San Giorgio snc
Preparazioni Galeniche e Veterinarie
via di Macchia Saponara, 64 T
00125 Roma

Nestlé PURINA

Diarrea cronica del cane o del gatto, che fare?
Percorso diagnostico e terapeutico per un corretto approccio al sintomo

16/06/2010

Dott Marco Chierichetti Medico Veterinario

Diploma Master Universitario II livello Gastroenterologia ed Endoscopia digestiva degli animali d'affezione

CLINICA VETERINARIA VILLA ANDREINA- ACILIA- ROMA www.villaandreinaveterinaria.com

ENDOSCOPIA DIGESTIVA E RESPIRATORIA FREELANCE

CONSULENTE ESTERNO ENDOSCOPIA OSPEDALE VETERINARIO CROCE AZZURRA WWW.OSPEDALECROCEAZZURRA.IT

Segretario Società Italiana Gastroenterologia ed Endoscopia Digestiva Veterinaria www.sigedv.it

Lion fish, Hurghada Abu Ramada South maggio 2010

Scopo della relazione

- CORRETTO APPROCCIO ANAMNESTICO AL PROBLEMA
- CORRETTO APPROCCIO CLINICO
- Corretto iter diagnostico per esclusione delle patologie sistemiche. Quali test di laboratorio?
- Diagnosi d'apparato per esclusione
- Diagnosi di enteropatia cronica. Quando fare le biopsie? Quale terapia per le enteropatie croniche?
- Pregi e difetti diagnostica per immagini in gastroenterologia

Diarrea cronica definizione

Diarrea= Feci contenenti 80% di acqua

SINTOMO non autolimitante, che si protrae in modo continuo od intermittente, ricorrente o recidivante, da almeno 2-3 settimane, senza risposta a terapia empirica e cambi d'alimentazione

segnalamento

- Specie

razza



Irish wolfhound
Shunt intraepatico



Setter irlandese
Enteropatia sensibile al glutine, anomalie arco aortico, DVG, MEGAESOFAGO

Rottweiler
enterite eosinofilica

English Coker Spaniel inglese
Epatite cronica

Dobermann Pinscher
Enterite eosinofilica
Epatite cronica

LABRADOR RETRIVIER
Shunt portosistemici, Epatite cronica, megaesofago

Boxer
Colite ulcerosa istiocitica (E.Coli), enterite eosinofilica, colite linfoplasmocitaria, ipertrofia pilorica

Dalmata
Epatite cronica da Accumulo di RAME

WHWT
Epatite cronica
Associata accumulo RAME

BULLDOG INGLESE
Anomalie arco aortico
Costipazione, incontinenza fecale

YORKSHIRE TERRIER
Pancreatite acuta, P S Shunt, Linfangectasia intestinale, ipertrofia pilorica

Schnauzer gigante
MALASSORBIMENTO B12

SCHNAUZER NANO
Pancreatite e shunt vascolari portosistemici

BASENJI
ENTEROPATIA LINFOPLASMOCITARIA IMMUNOPROLIFERATIVA

Border collie
MALASSORBIMENTO B12



Pastore belga
Carcinoma gastrico

Boston terrier
Shunt portosistemici
Stenosi muscolare pilorica

Segnalamento razze



Siamese
Amiloidosi epatica
Tumori intestinali,
Stenosi pilorica,
megaesofago



Abissino
Amiloidosi epatica

Manx
Incontinenza fecale,
costipazione

Persiano
Shunt
portosistemici

Orientale pelo corto
Amiloidosi epatica



Pastore tedesco
I.P.E., deficit IgAs, enterite
Linfoplasmocitaria,
Enterite eosinofilica, FIBROSI EPATICA
IDIOPATICA,
Anomalie arco aortico, fistola perianale,
SIBO PICCOLO INTESTINO, megaesofago



Maltese
Ipertrofia pilorica, shunt porto sistemici

Shi Tsu: Ipertrofia pilorica

Rough collie
IPE,
carcinoma gastrico

Shar pei
amiloidosi epatica, enterite linfoplasmocitaria
enteropatia proteino disperdente,
enterite eosinofilica, ernia iatale

Soft coated Wheaten Terrier
Enteropatia/nefropatia
proteino disperdente

Barbone gigante
Epatite dissecante lobulare

SEGNALAMENTO

- SESSO
- ETA'

•C.E.
•PARASSITOSI
•VIROSI INTEST.
•INDISCREZ.ALIM.
•DISBIOSI



•C.E.
•PARASSITOSI
•INTUSSUSCEZIONE CRONICA
•INDISCREZ.ALIM.
•INTOLLERANZA ALIM.
•DISBIOSI
•VIROSI INTEST.
•LINFOMA (GATTO)
•ALTRO

•PARASSITOSI
•INTOLLERANZE ALIM.
•INDISCREZ. ALIM.
•IPE, PANCREATITE
•DISBIOSI
•VIROSI INTEST.
•C.E.
•FORME IMMUNOMEDIATE
•NEOPLASIE



•IPERTIROIDISMO GATTI
•IPOTIROIDISMO CANI
•ADDISON
•CUSHING
•NEOPLASIE
•PARASSITOSI
•IPE, PANCREATITE
•FORME IMMUNOMEDIATE
•INDISCREZ ALIMENTARE
•VIROSI INTESTINALI
•ALTRO

Anamnesi ambientale



ANAMNESI ALIMENTARE

Quali fonte proteiche sono state assunte nella vita?

Reazioni avverse?

Approfondimento anamnestico da raccogliere in una apposita cartella clinica



- Patologie pregresse da cucciolo o durante la vita?
- Se si sono verificati in passato eventi simili poi risolti?
- Da quanto tempo si protrae il sintomo?
- Atto defecatorio? L'animale ha difficoltà, dolore o sforzo durante l'evacuazione?
- Quante volte al giorno defeca? Meno o più di 3 volte? Sono cambiate le abitudini negli ultimi tempi?
- L'animale ha l'abitudine di ingerire c.e.? PICA!
- Presenza di c.e. o materiale vegetale nelle feci?
- Flatulenza?
- Borgorigmi?

Diarrea del piccolo intestino

Diarrea del crasso

Diarrea di tutto il tratto intestinale

Riconoscimento del tipo di diarrea

immagini dal testo J.M.Steiner ed. Masson nov 2008 modificate

Feci con muco e sangue

melena

Feci acoliche in corso IPE

Steatorrea
con feci formate

Punteggio fecale 1
Feci liquide

Punteggio fecale 2
Feci molli non formate

Punteggio fecale 3
Feci molli formate

Punteggio fecale 4
Feci cilindriche ancora
con porzione liquida

Punteggio fecale 5
Feci cilindriche
multiple formate

VISITA CLINICA OBIETTIVA

- EOG ed EOP (**vedere prima di toccare**)
- BSC (punteggio della condizione corporea 0-9) ed il peso e rapportandolo al peso ideale
- Palpazione dell'addome
- esame proctoscopico
- Esame delle feci a fresco e flottazione

ESEMPI DI BODY SCORE CONDITION



BSC 6/9



BSC 2/9

BSC 4/9

BSC 5/9

BSC 7/9



BSC 9/9

ESEMPIO DELLA TECNICA DI VISITA

ISPEZIONE VISIVA DEL RETTO

DIAGNOSI CLINICA I.P.E.

ASSOCIAZIONE DI UNA TRIADE DI SEGNI:

1. DIMAGRIMENTO
2. POLIFAGIA
3. DIARREA CRONICA CON STEATORREA

TLI indicatore di massa pancreatica, specificità 66-75%

Sensibilità 28% (esclusione pancreatite od enteropatia) (clearence renale in corso IRC altera la specificità)

SEGNI CLINICI ENTEROPATIA CRONICA

- DIARREA CRONICA E/O VOMITO CRONICO
- MELENA OD EMATOCHEZIA
- DIMAGRIMENTO CRONICO (GATTI ANCHE UNICO SEGNO) ! ≥10% DI PESO
- APPETITO CAPRICCIOSO (GATTI ANCHE UNICO SEGNO)
- LETARGIA, ASTENIA, ANORESSIA, ABBATTIMENTO (GRAVE!)
- VERSAMENTO ADDOMINALE (GRAVE!)
- ISPESSIMENTO DELLE ANSE ADDOMINALI ALLA PALPAZIONE
- LIQUIDO ALL'INTERNO DELLE ANSE INTESTINALI
- PRESENZA MASSE PALPABILI E LINFOADENOPATIA ADDOMINALE
- PRESENZA DI INVAGINAMENTO INTESTINALE (GRAVE!)

ENTEROPATIE CHE RICHIEDONO UNA RAPIDA DIAGNOSI E TERAPIA PENA UNA PROGNOSI RISERVATA

- Presenza di corpi estranei persistenti !!!
  DIAGNOSI E CHIRURGIA
- Presenza di intussuscezione cronica od invaginamento cieco-colico !!!
  DIAGNOSI CLINICA, ECOGRAFICA E CHIRURGIA
- ENTEROPATIA PROTEINODISPERDENTE (albumina <<2 g/dl)!!!
  dopo stabilizzazione Endoscopia d'urgenza con biopsie multiple per DIAGNOSI ISTOLOGICA (endoscopica, laparoscopica, laparotomica)

Grave ipoalbuminemia che fare?

- Perdita cutanea per grave danno cutaneo EOG
- Perdita renale ESAME URINE, ipoalbuminemia, ipercolesterolemia
- Insufficienza epatica grave ACIDI BILIARI, ipocolesterolemia, ipoalbuminemia
- PERDITA INTESTINALE richiede rapida diagnosi, ipoalbuminemia, ipocolesterolemia

Enteropatia proteino disperdente

anche senza vomito e diarrea

- Parassitosi grave
- Linfangiectasia
- Intussuscezione cronica
- A.R.E. (trial associazione antib.)
- Intolleranza alimentare

- Forme infiltrative infiammatorie
- Forme infiltrative da Infezioni fungine
- Forma infiltrativa da Linfoma o LSA od adenocarcinoma

DIAGNOSTICA PER IMMAGINI

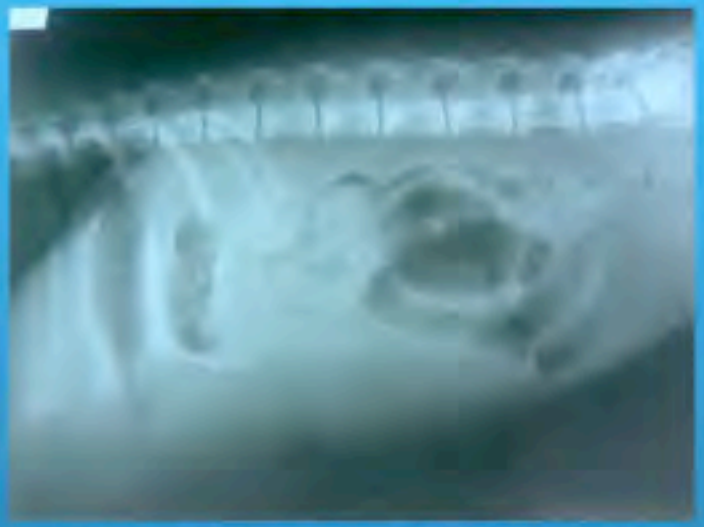

Per g. c. Clin.Vet. Associaz. Europa ROMA

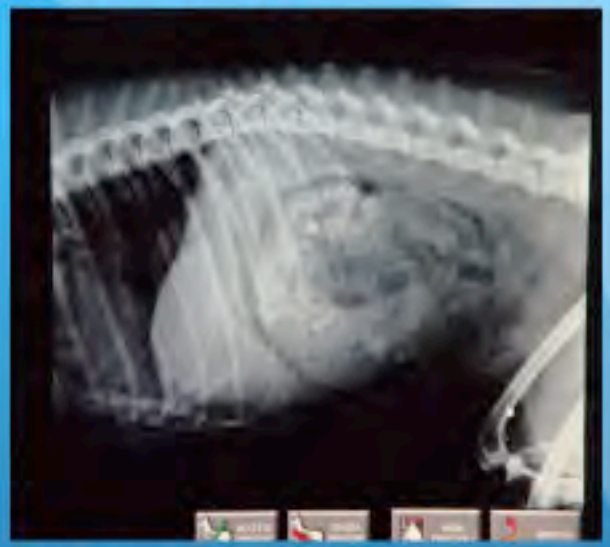

Per g. c. Clin.Vet. Villa Andreina

Per g. c. D.ssa Alessandra Venturi ecografista freelance

Per g. c. D.ssa Alessandra Venturi ecografista freelance

CORPI ESTRANEI INTESTINALI RX/ECO/ CHIRURGIA

DUODENO CORRUGATO

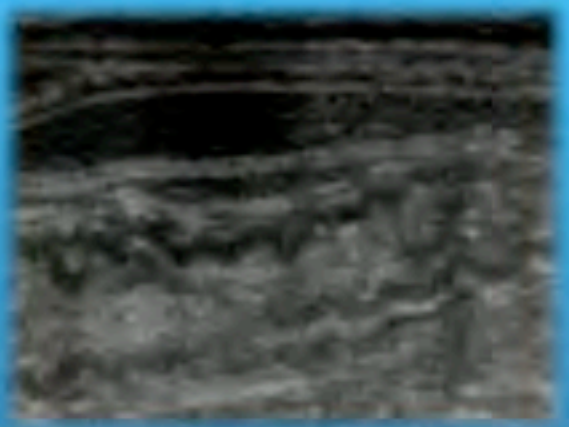

Per g. c. D.ssa Alessandra Venturi ecografista freelance



Per g. c. Clin.Vet. Villa Andreina

CORPO ESTRANEO INTESTINALE DI GOMMA
PER g.c. CLIN VET. ASSOC. EUROPA ROMA

Diagnosi invaginamento ileo-colico

1° esame clinico, RX, ecografia, chirurgia

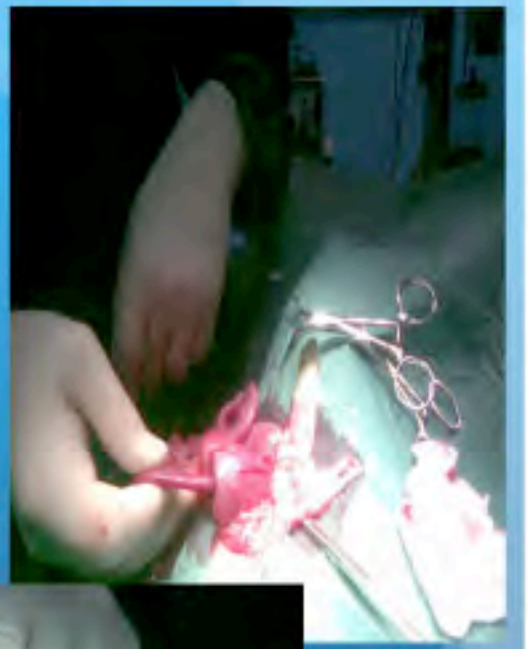

Per g.c. Clinica Veterinaria Associaz. Europa Eur Torrino e D.ssa Alessandra Venturi (ecografista d.v.m. freelance)

Esami di laboratorio completi

1. Emocromo con valutazione del leucogramma ed emogramma

EMOGRAMMA

- Dimensione eritrociti: (microcitosi, macrocitosi, anisocitosi)
- Morfologia eritrociti
- Impilamento a rouleaux nell'infiammazione cronica (proteine fase acuta)
- Eritrociti agglutinati nell'anemia emolitica autoimmune
- Ipocromasia: in corso diminuzione Hb (anemia sideropriva, anemia da malattia cronica, epatopatia)

Emogramma caratteristiche

- Dimensioni MCV

- Microcitosi :
  - NORMALE NELL'AKITA INU,
  - anemia sideropenica,
  - flogosi cronica,
  - epatopatie,
  - mielodisplasia,
  - FELV,
  - malattie trasmesse da artropodi vettori.
- Macrocitosi (RBC >>linfociti)
  - MALASSORBIMENTO B12 E FOLATI,
  - anticonvulsivanti,
  - mielodisplasie
  - FIV e FELV felina
- Anisocitosi

- Morfologia

- ECHINOCITI (ARTEFATTI DA K3 EDTA O NEI TUMORI LINFOIDI E NELLE GLOMERULONEFRITI)
- ACANTOCITI (PER RIDUZIONE LIPOPROTEINE NEL LINFOMA, EPATOPATIE, GLOMERULONEFRITI, DIC, EMANGIOSARCOMA)
- CODOCITI (ANEMIA SIDEROPENICA, EMANGIOSARCOMA, GLOMERULONEFRITE)
- CHERATOCITI (ANEMIA SIDEROPENICA, EMANGIOSARCOMA, INSUFF. CARDIACA CONGESTIZIA, GLOMERULONEFRITE)
- ECCENTROCITI (IPERTIROIDISMO, DIABETE MELLITO, LINFOMI T, AVVELENAMENTO, ANEMIA EMOLITICA DA CIPOLLE, ANTIDOLORIFICI, ANESTETICI, PROPOFOL, ZINCO, NAFTALINA, BENZOCAINA)
- SCHISTOCITI (DIC CRONICA O COMPENSATA, VASCULITI)
- SFEROCITI (ANEMIA EMOLITICA AUTOIMMUNE)

Aggregati piastrinici

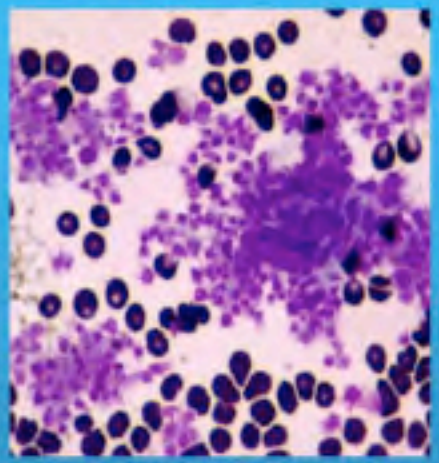

Anisocitosi RBC con acantociti
Processo degenerativo EPATOSI

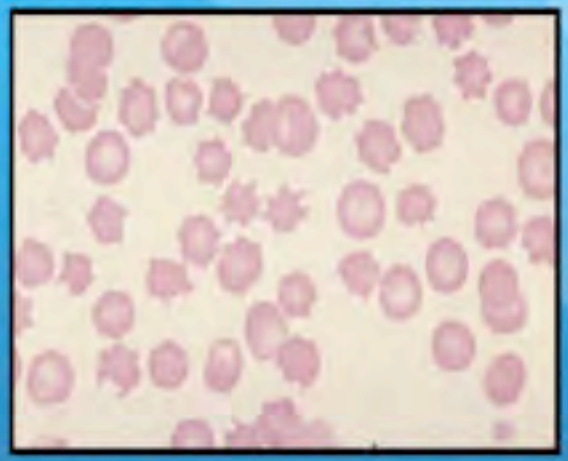

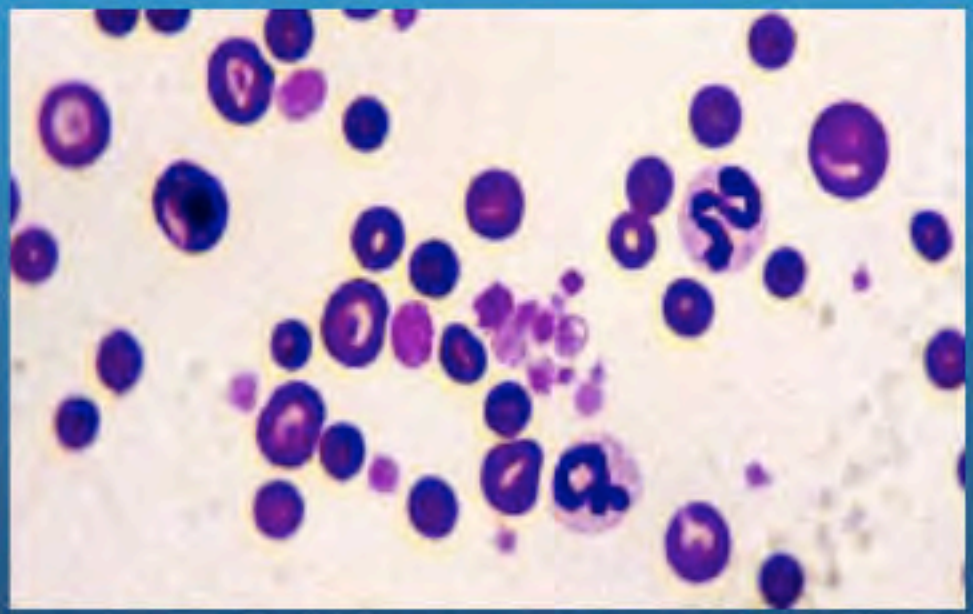

Sferociti (A.H.A.)

Echinociti (LINF/GLOM.NEFR)

IMMAGINI TRATTE DA INTERNET MODIFICATE

LEUCOGRAMMA

- **NEUTROFILIA:** (BANDATI GIOVANI A FERRO DI CAVALLO OPPURE MATURI SEPIMENTATI O TOSSICI)

  DEVIAZ A SX (GIOVANI) FLOGOSI IN FASE ACUTA O RIACUTIZZATA, DEVIAZ A DX (MATURI) LEUCOGRAMMA DA STRESS O CORTICOSTEROIDI, TOSSICITÀ PROCESSO FLOGISTICO IN FASE ACUTA, NEUTROFILI TOSSICI SCHIUMOSI E VACUOLIZZATI INDICA SEVERA FLOGOSI IPERACUTA

- **LINFOCITOSI:** (REATTIVITÀ CITOPLASMATICA IN CORSO INFEZIONI O REATTIVITÀ CON ATIPIE NUCLEARI E DEL NUCLEOLO NEI PROCESSI INFILTRATIVI, PROLIFERATIVI E NEOPLASTICI), LINFOCITOSI REATTIVA ED ATIPICA NELLA SEPSI.

- **MONOCITOSI:** PER LA FAGOCITOSI DI DETRITI A SEGUITO DI FLOGOSI, MONOCITI ATTIVI CON INCLUSI PARASSITARI OD EMOSIDEROSI , ATIPICI DISPLASICI NELLE LEUCEMIE

- **EOSINOFILIA :** ALLERGIA E PARASSITOSI (ATTIVATI REATTIVI O DISPLASICI MIELOPATIA); NEL LEVRIERO EOSINOFILI ATTIVATI FISIOLOGICI

- **BASOFILIA:** ALLERGIA E PARASSITOSI

TIPI DI LEUCOGRAMMA

- BASALE
- DA ECCITAZIONE: linfocitosi, monocitosi, neutrofilia, eosinofilopenia, basofilopenia
- DA STRESS: malattie croniche neutrofilia matura deviaz a dx e monocitosi, linfopenia, eosinofilopenia
- INFIAMMATORIO ACUTO: Neutrofilia immatura Deviaz a sx, altre modificazioni associate a leucogramma da stress
- INFIAMMATORIO CRONICO: pool circolante (DIAPEDESI) simile a quello basale perché aumento pool marginato nei tessuti
- DEGENERATIVO: caratteristico e **prognostico negativo**

1. REATTIVO LEUCEMOIDE oltre 40000 neutrofili bandati (inf. utero, pancreatite, anemia emolitica autoimmune, emangiosarcoma) DEVIAZ. SX quadro iperacuto PROGNOSI RISERVATA !!
2. LEUCOERITROBLASTICO : oltre 5% eritroblasti e reattività leucemoide
3. NEUTROPENIA ASSOCIATA A PANCITOPENIA: per mielopatia oppure da consumo con neutrofili tossici nel quadro iperacuto PROGNOSI RISERVATA!!!
4. NEOPLASTICO leucemia acuta, cronica, cronica riacutizzata (monoclonale o policlonale con caratteristiche cellulari)

PIASTRINE

- Le piastrine si formano nel sangue (non dal midollo) ed hanno emivita di 6 giorni
- Pseudotrombocitopenia gatto: aggregati piastrinici = artefatti da prelievo
- Sono descritte alterazioni morfologiche delle piastrine di difficile valutazione (esperti)

• TROMBOGRAMMA

- STIMA PIASTRINICA DA CONFERMARE CON CITOMETRICO SOPRATTUTTO NEL GATTO
- MPV VOLUME PIASTRICO 8FL MACROPIASTRINE INDICA TROMBOPOIESI
- PDW INDICE DI DISTRIBUZIONE PIASTRINICA
- VALUTARE PARAMETRI DELLA COAGULAZIONE IN PRESENZA DI TROMBOCITOPENIA VERA (PT, APPT, TEST SANGUINAMENTO DELLA MUCOSA ORALE, FDP dimeri di degradazione della fibrina in corso CID)
- FDP ASSENTE IN CIRCOLO IN ANIMALI SANI

ESAMI DI LABORATORIO COMPLETI

① 3 ESAMI DELLE FECI (stessa settimana) PER FLOTTAZIONE ED EVENTUALE SNAP PER GIARDIA (RICERCA TROFOZOITI E CISTI, ricerca coccidi, elminti)

② EMOCROMO Emogramma ed il leucogramma

③ RADIOGRAFIA ADDOME 2 PROIEZIONI

④ ECOGRAFIA ADDOMINALE (PALPAZIONE ANOMALA E DOLORABILITA')

⑤ PROFILO GENERALE completo (comprensivo di elettroliti, Mg, colesterolo, trigliceridi)

⑥ ELETTROFORESI SIERICA EVENTUALE IFI PER LEISHMANIA (se indicativa), test FIV/FELV

INTERPRETAZIONE ELETTROFORESI SIERICA

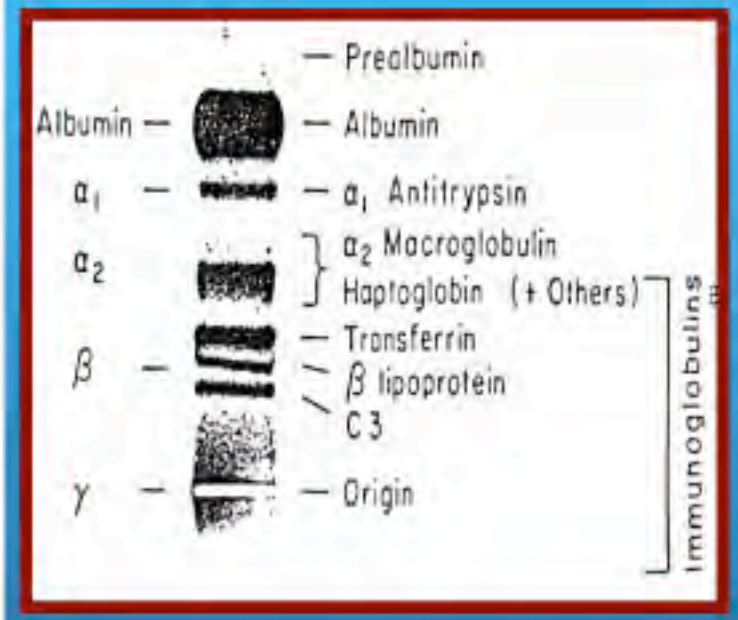

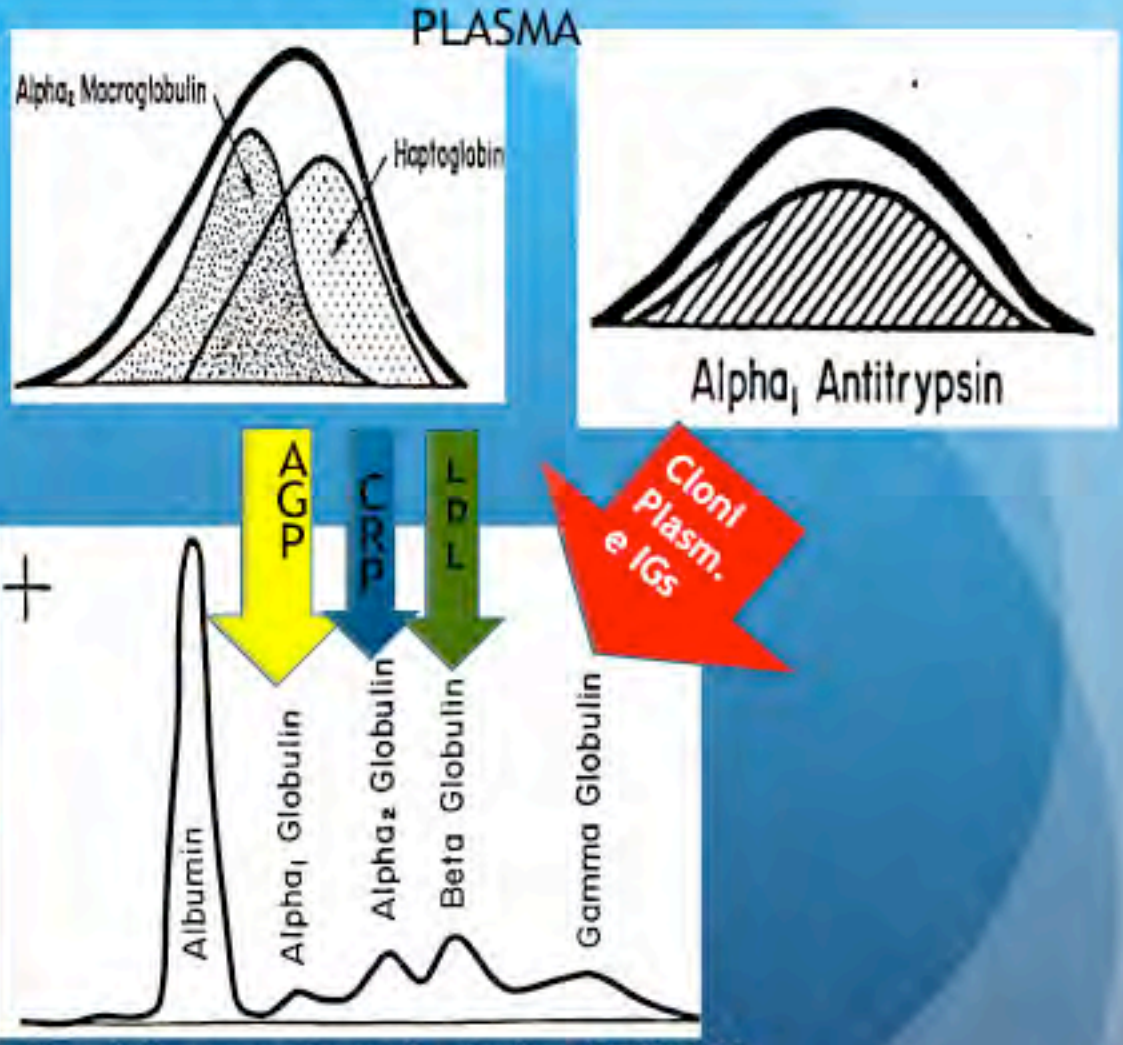

- inibitore sierico intrapancreatico della secrezione di tripsina **(SPINK-1)**
- Inibitore plasmatico dell'α1-proteinasi (dell'α1-PI) frazione alfa 1 globuline su plasma
- α-macroglobulina plasmatica frazione alfa 2 globuline su plasma

ESAMI DI LABORATORIO COMPLETI

⑦**PROFILO TIROIDEO** (T3, FT3, T4, FT4, TSH) per escludere ipertiroidismo gatti (palpazione noduli paratracheali) ed ipotiroidismo cani

⑧**TLI, B12 E FOLATI** (PROVETTA PROTETTA DALLA LUCE!) per malassorbimento e la funzionalità pancreatica

⑨ESAME DELLE URINE peso specifico urinario

⑩ CORTISOLO PRE E POST SOMMINISTRAZIONE DI ACTH **(ASSENZA DI LEUCOGRAMMA DA STRESS)** per escludere malattie delle ghiandole surrenali /ipofisi

11Sospetto clinico ed ecografico di pancreatite

12EPATOPATIA test degli ACIDI BILIARI PRE E POSTPRANDIALI (ed ammoniemia), ecografia, terapia epatoprotettiva e/o per colangioepatiti

13Enteropatia dd ENDOSCOPIA CON PRELIEVI BIOPTICI vs laparoscopia vs chirurgia

FISIOPATOLOGIA PANCREATICA

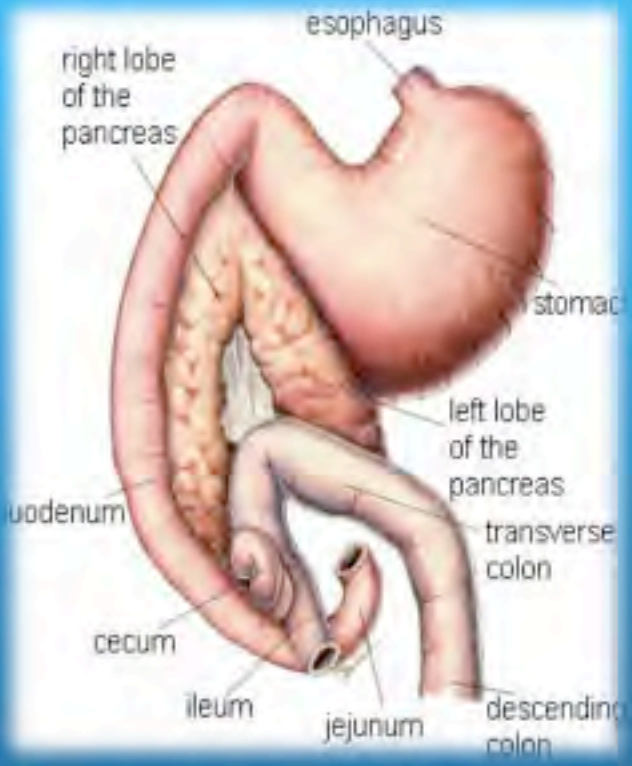

Gli enzimi pancreatici sono coinvolti nella digestione di lipidi, proteine e polisaccaridi, vengono prodotti COME ZIMOGENI inattiva, in risposta alla COLECISTOCHININA SECRETA DAGLI ENTEROCITI DEL DUODENO. L'attivazione proteolitica dei proenzimi all'interno del pancreas è inibita da INIBITORE PANCREATICO SPECIFICO DELLA TRIPSINA

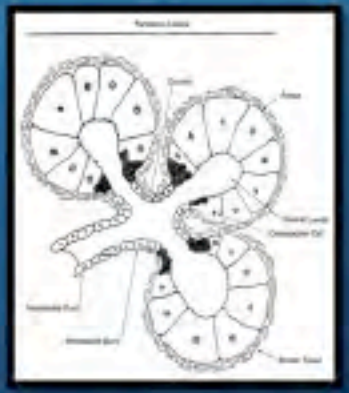

FISIOPATOLOGIA PANCREATICA

- I grassi (triglicedridi) devono essere ridotti a monogliceridi ed acidi grassi, ad opera della cooperazione tra lipasi pancreatiche e sali biliari.

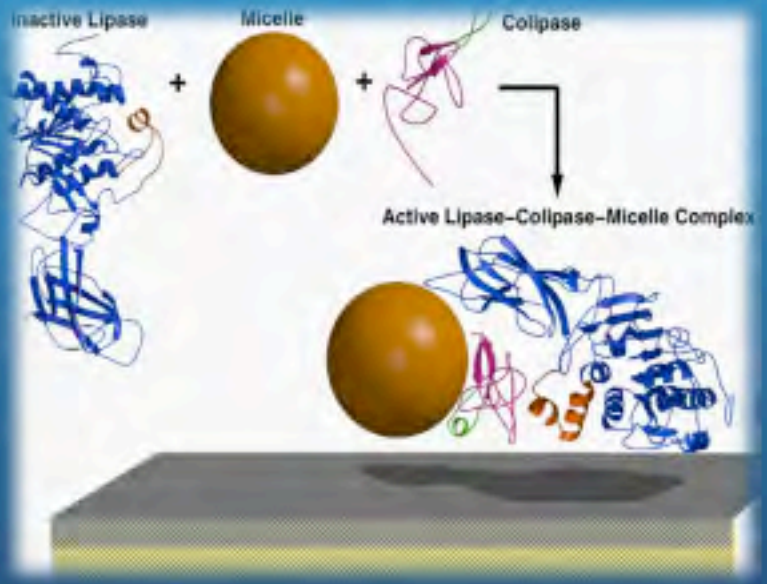

FISIOPATOLOGIA MALASSORBIMENTO

- Il malassorbimento lipidico (ipocolesterolemia) è precoce rispetto al malassorbimento di proteine ed amidi ed, in assenza di un'adeguata attività lipasica, non ci sono le condizioni nel lume duodenale per un rallentamento dello svuotamento gastrico necessario allo sminuzzamento chimico e predigestione degli altri nutrienti.

- La secrezione pancreatica di amilasi consente la conversione di glicogeno ed amido in glucosio e maltosio. Il dosaggio sierico dell'amilasi non dipende solo dal pancreas, ma dagli isoenzimi **DEL PANCREAS, DUODENO, RENE, POLMONE, MILZA, TESTICOLI, UTERO, OVAIO**. La sua attivazione nel duodeno dipende da dal pH ≥4 e l'attività si prosegue nel tenue.

- molti altri fattori dell'asse neuroendocrino intestinale (brain-gut axis) entrano in gioco in questo fine meccanismo di controllo ma non e' questa la sede di discussione

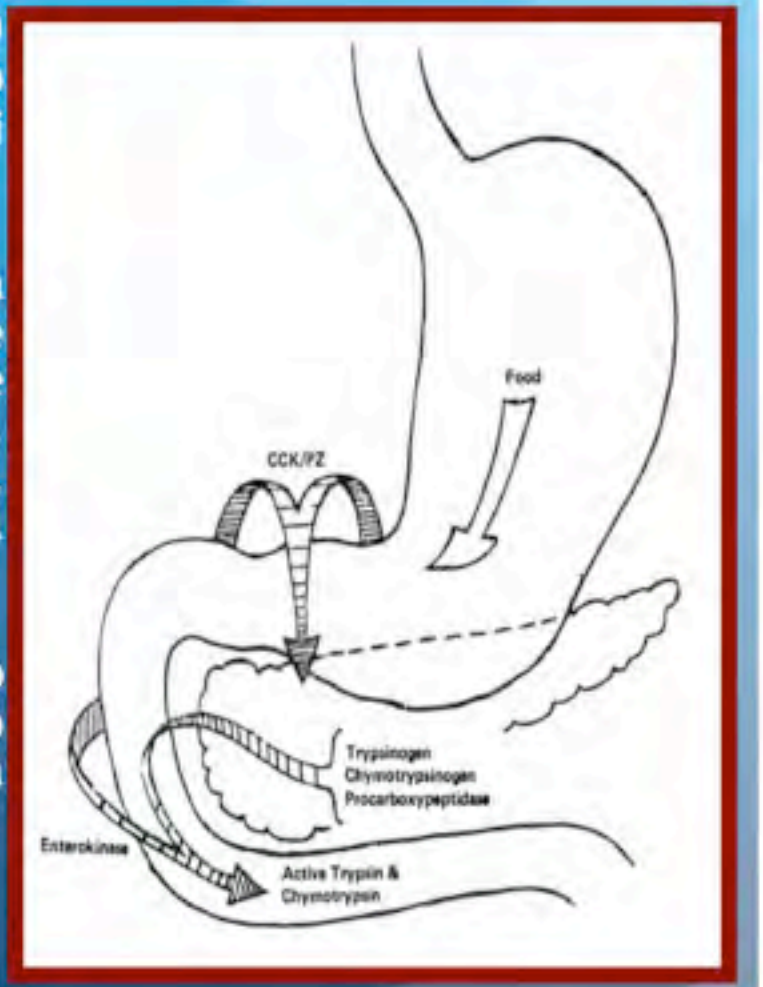

Assorbimento Cobalamina

Assorbimento cianocobalamina

- Nel cane il pancreas produce il fattore intrinseco indispensabile per l'assorbimento della vitamina B_{12} per il 90% e per il 10% è prodotto dallo stomaco.
- L'insufficienza pancreatica può ridurre l'assorbimento di cobalamina
- Nel gatto il fattore intrinseco non è prodotto dallo stomaco per cui in corso di IPE non avviene l'assorbimento della B12
- Anche A.R.E. può dare anemia a causa del sequestro del complesso B_{12}-fattore intrinseco

Patogenesi Insufficienza pancreatica esocrina

Nel cane la causa più frequente è **l'atrofia pancreatica acinare**, non associata a diabete mellito

- Si sviluppa una pancreatite linfocitica immuno-mediata progressiva che non risponde ad immunomodulatori (Pastore tedesco, Pastore scozzese Collie a pelo corto)
- Causa meno comune nel gatto è la **pancreatite cronica** associata al diabete mellito (presente in alcune razze di cani Schnauzer, Basenji, York Shire T., Dobermann, Labrador Retrivier)
- Nel gatto è la pancreatite cronica forse la causa scatenante principale di IPE

Insufficienza pancreatica esocrina altre possibili cause:

- Ostruzione dotto pancreatico
- Ischemia
- Infezioni virali
- Ipoplasia pancreatica congenita associata al diabete mellito
- IPE iatrogena felina secondaria colecistoduodenostomia (coesistenza dotto pancreatico maggiore e dotto biliare comune nello sbocco verso la papilla duodenale maggiore)
- Neoplasia pancreatica associata al diabete mellito (adenocarcinoma pancreatico acinoso o duttale maligno e metastatizzante, con distruzione della porzione acinare e insulare)

DIAGNOSI CLINICA I.P.E.

ASSOCIAZIONE DI UNA TRIADE DI SEGNI:

1. DIMAGRIMENTO
2. POLIFAGIA
3. DIARREA CRONICA CON STEATORREA

TLI indicatore di massa pancreatica, specificità 66-75%

Sensibilità 28% (esclusione pancreatite od enteropatia) (clearence renale in corso IRC altera la specificità)

PATOGENESI DELLA PANCREATITE

- Attivazione intracinare tripsinogeno ad opera delle proteasi attive
- INTERVENTO MEDIATORI FLOGOSI rilasciati dai neutrofili e macrofagi marginati per diapedesi (TNF alfa, IL1,IL2,IL6,IL8,IL10, interferone alfa, INF gamma, NO, fattore attivazione piastrinico (PAF)
- **DANNO PEROSSIDATIVO (ROS) A CARICO MEMBRANE ED ENDOTELI** ed aumento della permeabilità capillare con edema pancreatico
- Dopo attivazione zimogeni (**tripsinogeno, proelastasi, profosfolipasi**) PROGRESSIONE DELL'EDEMA PANCREATICO in pancreatite necrotico-emorragica E CONSUMO INIBITORI (alfa-macroglobuline libere) plasmatici proteasi con **RIPERCUSSIONI SISTEMICHE ENDOTELIALI.**
- A breve si scatena una **grave DIC acuta** (coagulazione/fibrinolisi, attivaz.complemento, attivaz.Callicreina-Kinina)
- Episodio acuto letale, può guarire o cronicizzare evolvendo in forma subclinica latente

DIAGNOSI DI PANCREATITE CRONICA

- Trombocitopenia (59% cani)
- Neutrofilia tossica immatura (55% cani)
- Leucocitosi (30% gatti)
- Leucopenia (15% gatti)
- Anemia (29% cani, 26% gatti)
- Emoconcentrazione (13% gatti) HCT

ALTERAZIONI PROFILO BIOCHIMICO NEL CANE

- ALP, ALT, BUN, bilirubina, colesterolemia OPPURE NIENTE!!!
- DEFICIT ELETTROLITI CL, CA++, P
- IPOALBUMINEMIA GRAVE
- IPOGLICEMIA
- DOSAGGIO SPEC CPL (LIPASI PANCREATICA SPECIFICA DEL CANE) cPLI canina specificità DIAGNOSTICA 95%, sensibilità (81% nel cane) capacita' di escludere EPI, gastrite, IRC
- C PLI immunoreattività lipasi pancreatica disponibile solo in USA
- cTLI non affidabile per la diagnosi di pancreatite (sensibilità 30-60%) perché il Tripsinogeno e la tripsina sono rapidamente rimossi dal circolo complessati alla ALFA MACROGLOBULINA ad opera dell'emuntorio renale.

ALTERAZIONI PROFILO BIOCHIMICO NEL GATTO

- ALP, ALT, BUN, bilirubina, colesterolemia OPPURE NIENTE!!!
- DEFICIT ELETTROLITI CL, CA++, P
- IPOALBUMINEMIA GRAVE
- DOSAGGIO SPEC FPL (LIPASI PANCREATICA SPECIFICA DEL GATTO) sensibilità 67% (vero-) e specificità (vero+) 91%

Diagnostica per immagini pancreatite

Rx addome bassa sensibilità (cane 24%)

mostra radiopacità, granularità, e **perdita di dettaglio viscerale** dell'addome craniale (dd. Peritonite)

- Talvolta si osserva distensione gastrica e spostamento bolla gastrica a sx e del duodeno a dx, aspetto di una **massa tra stomaco e duodeno**
- Anse intestinali dilatate e dislocate
- Effusione pleurica

- Tac gold standard consente la visualizzazione della vascolarizzazione pancreatica (sensibilità del 20% nel gatto)

Scintigrafia solo sperimentale (^{99}Tcm citrato)

DIAGNOSTICA PER IMMAGINI PANCREATITE

- ECOGRAFIA ADDOMINALE alta specificità e sensibilità (88% cani e 68% gatti)
- iperecogenicità del pancreas
- formazioni cistiche (ascessi, pseudocisti)
- fibrosi, calcificazioni focali (pattern iperecogeno)
- edema, infiammazione, necrosi (pattern ipoecogeno)
- BIOPSIE DIAGNOSI ISTOLOGICA DI PANCREATITE INUTILE PER IL PAZIENTE (considerazioni personali condivise dal Prof . Reto Neiger)
- Il sospetto ecografico di neoplasie (carcinoma, insulinoma, leiomioma duodenale, gastrinoma) richiede la biopsia pancreatica (laparoscopica/laparotomica)

Consigli pratici per diagnosi di pancreatite
relazione Prof Reto Neiger VII Meeting SIGEDV 2010

PUNTEGGIO CLINICO DI PANCREATITE (ICP)

- **VOMITO** **2 punti**
- **Dolore addominale ed atteggiamento di mussulmano che prega** **2 punti**
- **Anoressia e letargia** **1 punto**
- **Innalzamento amilasi oltre 3 volte** **2 punti**
- **Innalzamento lipasi oltre 3 volte** **2punti**
- **neutrofilia significativa deviaz a sx** **1 punto**
- **Proteina C reattiva (>15g/l)** **1 punto**
- **VES > 60mm/h** **1 punto**
- **ECOGRAFIA SIGNIFICATIVA (SENSIBILITA' OPERATORE E MACCHINA DIPENDENTE 30-88%)** **4 punti**

- **Valore massimo 14 punti**
- **Valore significativo >>7 punti**
- **Raffronto ICP/ TEST SPEC C PLI (SENSIBILITA' E SPECIFICITA' 71-74%)**
- **IN GATTI la FPLI (immunoreattività della lipasi pancreatica specifica felina- TAMUVM u.s.a.) HA UNA SENSIBILITA' 100% CONFERMATA ISTOLOGICAMENTE**

PANCREATITE CHE FARE?

1. ADEGUATA PERFUSIONE TISSUTALE ENDOVENOSA (R.L., NaCl)
2. Correzione elettroliti sierici Na,K, Cl (emogas)
3. Plasma fresco congelato (cane) per inibitore proteasi ed effetto antitrombotico
4. ANALGESIA iv (BUTORFANOLO + LIDOCAINA , BUPRENORFINA, FENTANILE), ACEPROMAZINA 0,0025 mg/kg im nel cane, lidocaina
5. SINTOMATICI maropitant 1 mg/kg sid sc, metoclopramide 0,5 mg/kg tid
6. esomeprazolo iv 1mg/kg sid
7. Terapia antibiotica largo spettro in presenza di ematemesi e diarrea ematica e shock
8. Nutrizione endovenosa parenterale parziale e successivamente posizionamento endoscopico PEG

ESAMI DI LABORATORIO COMPLETI

⑦**PROFILO TIROIDEO** (T3, FT3, T4, FT4, TSH) per escludere ipertiroidismo gatti (palpazione noduli paratracheali) ed ipotiroidismo cani

⑧**TLI, B12 E FOLATI** (PROVETTA PROTETTA DALLA LUCE!) per malassorbimento e la funzionalità pancreatica LA MALNUTRIZIONE E LA PERDITA DI PESO POSSONO DIPENDERE DALLA COMPOSIZIONE DEL SUCCO PANCREATICO E DALLA **FUNZIONALITA' PANCREATICA.**

⑨ESAME DELLE URINE **peso specifico urinario**

⑩ CORTISOLO PRE E POST SOMMINISTRAZIONE DI ACTH (ASSENZA DI LEUCOGRAMMA DA STRESS) per escludere **malattie delle ghiandole surrenali /ipofisi**

11**Sospetto clinico ed ecografico di pancreatite**

12**EPATOPATIA** test degli ACIDI BILIARI PRE E POSTPRANDIALI (ed ammoniemia) terapia epatoprotettiva e/o per colangioepatiti

13**Enteropatia dd ENDOSCOPIA** CON PRELIEVI BIOPTICI vs laparoscopia vs chirurgia

Esame urine e peso specifico urinario

- Proteinuria significativa (albuminuria) indica danno renale o cushing
- PS ipostenurico ≤1007 con pazente azotemico non è I.R.C, ma sospetto addison
- Ipostenuria in corso cushing
- Batteriuria senza piuria (sospetto cushing da associare ad altre segni sintomi)
- Glicosuria valutare diabete mellito e cushing

IPERADRENOCORTICISMO

- **DIAGNOSI (SOLO IN PRESENZA di SEGNI CLINICI in quanto i test possono dare FALSI+)**
- **Alopecia bilaterale, Pu,Pd, Pf, abbattimento, calcinosi cutanea, ipotensione, assottigliamento cutaneo, angelectasia, addome a botte, ipotrofia muscoli parete addominale**
- La forma ipofisaria PDH è dovuta a microadenomi 80%, macroadenomi 15%, raramente adenocarcinomi, la diagnosi di conferma mediante TAC, RMN
- La forma surrenalica ADH è dovuta 50% adenomi benigni e 50% tumori maligni altamente metastatizzanti.
- Forma iatrogena da somministrazione prolungata di steroidi

1. TEST ACTH CON DOSAGGIO CORTISOLO PRE E POST SOMMINISTRAZIONE
2. TEST LDDS 0,01MG/KG CANE E 0,1 MG/KG GATTO PER DISCRIMINARE PDH (PRELIEVO 0,4,8 H)
3. TEST HDDS 0,1 MG/KG CANE E 1 MG/KG GATTO PER DIAGNOSI ADH (PRELIEVO 0,4,8 H)
4. ECOGRAFIA ADDOMINALE E SURRENALICA

TERAPIA REVERSIBILE TRILOSTANE (3-10 MG/KG SID) CON MONITORAGGIO

IPOADRENOCORTICISMO ADDISON

INSUFFICIENZA CORTICOSURRENALICA SPONTANEA (AUTOIMMUNE, NEOPLASIA) O IATROGENA (MITOTANE)

SEGNI CLINICI FONDAMENTALI

1. ANORESSIA
2. DIMAGRIMENTO
3. LETARGIA
4. DISIDRATAZIONE
5. DEBOLEZZA
6. DIARREA O MELENA
7. BRADICARDIA
8. COLLASSO
9. P.U.

DIAGNOSI CLINICA
CONFERMA ACTH

Alterazioni di laboratorio

7. IPOGLICEMIA
8. IPONATREMIA (10% NORMALE)
9. IPERAZOTEMIA CON P.S. URINE ipostenurico
10. IPERCALCEMIA (10% NORMALE)
11. IPERKALEMIA (10% NORMALE)

Obiettivi della relazione

- corretto approccio anamnestico al problema
- corretto approccio clinico
- corretto iter diagnosi per esclusione patologie sistemiche. quali test di laboratorio?
- diagnosi d'apparato per esclusione
- DIAGNOSI DI ENTEROPATIA CRONICA QUANDO FARE LE BIOPSIE? QUALE TERAPIA PER LE ENTEROPATIE CRONICHE?
- Pregi e difetti diagnostica per immagini in gastroenterologia

Segni clinici enteropatia cronica

- diarrea cronica e/o vomito cronico
- Melena
- Dischezia, ematochezia, tenesmo, feci con muco.
- dimagrimento cronico (gatti anche unico segno) ! ≥10% di peso
- appetito capriccioso (gatti anche unico segno)
- letargia, astenia, anoressia, abbattimento (grave!)
- versamento addominale (grave!)
- Ispessimento delle anse addominali alla palpazione
- liquido all'interno delle anse intestinali
- presenza masse palpabili e linfoadenopatia addominale
- presenza di invaginamento intestinale (grave!)

MECCANISMO ENTEROPATIE CRONICHE

- La diarrea cronica persistente è spesso secondaria a disturbi digestivi, malassorbimento, ipersecrezione fluida nel lume intestinale.
- *"Qualsiasi patologia gastroenterica grave, se trascurata può causare enteropatia proteinodispedente"* (prof. M.Willard SIGEDV, Milano 2010)
- *"Si può sviluppare la linfangectasia intestinale (SECONDARIA ad ostruzione dei linfatici intestinali) con formazione di lipogranulomi nella parete intestinale e mesentere"* (SIGEDV, Milano 2010)

EZIOPATOGENESI Enteropatie del tenue

1. Disordini del lume intestinale
   - (IPE, ARE/SIBO, malassorbimento, SHUNT PORTO SISTEMICI e ipertensione portale, colestasi, resezione chirurgica ileo)
2. Atrofia dei villi
   - (pregressa aggressione virale a carico dei villi o delle cripte)
3. DISFUNZIONE O DANNEGGIAMENTO ENTEROCITI
   - (diarrea secretoria con perdita PT per danneggiamento enterocita o secrezione indotta da tossine batteriche, malnutrizione)
4. Alterazione membrana microvilli e malattia della membrana dell'orletto a spazzola
   - alterazione primaria biochimica del villo (carenza lattasi) o danno intraluminale nella A.R.E. o danno istologico e biochimico da parte delle tossine prodotte da E.Coli enteropatogeni
5. Rottura barriera mucosa
   - (danno della barriera provoca l'ingresso di enteropatogeni ed antigeni con comparsa **allergia, flogosi con rilascio γIFN, perdita PT, sepsi)**

EZIOPATOGENESI Enteropatie del tenue

6. Ipersensibilità allergica
   - sensibilizzazione verso le proteine alimentari con reazione IgE mediata (istamina, serotonina, eparina, Interleuchina) con prurito, orticaria, diarrea mucosa, vomito

7. INTOLLERANZA ALIMENTARE:
   - meccanismo tossico legato agli alimenti (cellulo-mediato non IgE mediato)

8. Linfangectasia
   - Una forma primaria è dovuta ad *ipoplasia dei vasi linfatici viscerali* con conseguente aumento della pressione e dilatazione degli stessi.
   - La forma secondaria è dovuta ad *un'ostruzione linfatica secondaria* del drenaggio linfatico dell'intestino tenue che porta a perdita enterica di proteine, diarrea essudativa, malassorbimento ed edema, effusioni di chilo, dolori addominali, vomito, steatorrea, calo ponderale o ritardo nella crescita, ipocalcemia, deficit di vitamine liposolubili e deficit di vitamina B12.
   - La rottura dei vasi linfatici porta a un'eliminazione della linfa, in cui sono contenuti grassi e proteine, con FORMAZIONE DI LIPOGRANULOMI nell'intestino anche a livello retroperitoneale e toracico.

EZIOPATOGENESI Enteropatie del tenue

9. Flogosi della mucosa
   - (incontrollata cellulare e vascolare auto perpetuante fino IBD)

10. Displasia, metaplasia intestinale fino anaplasia:
    - meccanismi eziopatogenesi complessi (ancora in fase di studio)

11. Neoplasie
    - ostruzione meccanica intestinale, sanguinamento, anoressia comune a tutti i tipi, reazione mediata istamino nel mastocitoma, vasta erosione intestinale con infiltrazione di cell. Maligne e diarrea nel linfoma

A.R.E. E COLUTURALE

- *E.COLI,*
- *STREPTOCOCCO*
- *CORYNEBACTERIUM*
- *CLOSTRIDIUM*
- *BACTEROIDES*
- *SALMONELLA*

PUÒ AVER SENSO ESEGUIRE COLTURE FECALI?

NON ESISTE UN TEST CHE ESCLUDA A.R.E. !

LA COLTURA PUÒ IDENTIFICARE 30% DEI BATTERI INTESTINALI IN QUEL MOMENTO MA I BATTERI INTESTINALI CAMBIANO RAPIDAMENTE LA LORO COMPOSIZIONE E QUANTITA' INTERAGENDO CON IL SISTEMA IMMUNITARIO M.A.L.T.

MOLTO PIÙ UTILE P.C.R. PER PATOGENO SPECIFICO O RICERCA DELLE TOSSINE CLOSTRIDIUM

TIPIZZAZIONE SALMONELLA TEST ELISA SOLO PER SCOPO DI IGIENE E SANITA' PUBBLICA

RAZIONALE DEL TRIAL TERAPEUTICO

Qualsiasi prova terapeutica deve essere elaborata chiedendosi:

<<se questa prova fallisce , avrò una maggiore consapevolezza del problema o sarò confuso come prima del trattamento?>>

(Prof. Mike Willard,VII CONGRESSO SIGEDV –MILANO FEBBRAIO 2010)

MECCANISMI PER EQUILIBRIO INTESTINALE PER UNA EFFICACE STRATEGIA TERAPEUTICA

1. L'INTEGRITÀ DI PARETE E DELLA MUCOSA (ORLETTO A SPAZZOLA E TIGHT JUNCTION) FONDAMENTALE PER L'ESPRESSIONE DEL FATTORE INTRINSECO (PROTEINE CARRIER) PER ASSORBIMENTO VIT. B12. NEL GATTO INDIPENDENTEMENTE DALLA CONCENTRAZIONE EMATICA NON È MAI SBAGLIATO ***SUPPLEMENTARE 250 MCG VIT B12 PER VIA PARENTERALE OGNI 7GG***

2. ***NEL CANE DOPO DOSAGGIO SI PUÒ SUPPLEMENTARE PER VIA PARENTERALE 250 MCG FINO 10 KG/ 500 MCG FINO 20 KG, 1000 MCG PER CANI TAGLIA MEDIO-GRANDE, IN PRESENZA DI DANNO MUCOSALE FLOGISTICO/INFILTRATIVO SI PUÒ AVERE DEFICIT FOLATO DA SUPPLEMENTARE PER OS (1MG /DIE)***

3. PERFETTO EQUILIBRIO TRA LA MICROFLORA EUBIONTICA ED I BATTERI OPPORTUNISTI, CAPACI DI ASSORBIRE ED UTILIZZARE LA VIT. B12 SOTTRAENDOLA ALL'ORGANISMO, IN CORSO DI SIBO ED AUMENTANDO LA SINTESI DI FOLATO NEL LUME ***(SUPPLEMENTAZIONE DI PRE+ PROBIOTICI)***

4. COMPOSIZIONE DEL CIBO PUÒ ESSERE CAUSA DI INTOLLERANZE CON DISBIOSI SECONDARIE E FLOGOSI DI PARETE

FONDAMENTALE CAMBIO ALIMENTAZIONE IMMEDIATO: QUALE ALIMENTAZIONE?

QUALE ALIMENTAZIONE IN CORSO ENTEROPATIA SPECIFICA

FORMA IMMUNOMEDIATA

- *ALIMENTAZIONE MONOPROTEICA CUCINATA CON NUOVA FONTE PROTEICA ED AGGIUNTA OLIO DI SEMI DI PALMA (TRIGLICERIDI MTC E PRE-PROBIOTICI)*
- *ALIMENTAZIONE MONOPROTEICA COMMERCIALE NUOVA FONTE* ***PROTEICA MAI ASSUNTA*** *NELLA VITA* [STRUZZO, CERVO, CAVALLO, CONIGLIO, ANATRA, MAIALE(????)]
- *ALIMENTAZIONE IPOALLERGENICA IPERDIGERIBILE*
- *ALIMENTAZIONE IPOALLERGENICA IDROLIZZATA*

SEMPRE IN ASSOCIAZIONE O PRIMA DI UNA TERAPIA IMMUNOSOPPRESSIVA A SECONDA DELLA SEVERITÀ DELL'INFILTRATO LINFOPLASMACELLULARE EOSINOFILICO

QUALE ALIMENTAZIONE IN CORSO ENTEROPATIA SPECIFICA

ENTEROPATIA CON ARE/SIBO (SENSIBILE AD ANTIBIOTICI) E FLOGOSI CON INFILTRATO NEUTROFILICO:

- ***TILOSINA + ALIMENTAZIONE IPERDIGERIBILE COMMERCIALE + PRE-PROBIOTICI (DOSARE FOLATI)***
- ***PER DISBIOSI CAUSA DI A.R.E. LIEVE SENZA P.L.E. A SCELTA TILOSINA O DOXICICLINA OD AMOXICICLINA CLAVULANATA***
- ***NELLE GRAVI A.R.E. CON P.L.E. SOMMINISTRARE ASSOCIAZIONE ENROFLOXACINA, CEFALOSPORINA, METRONIDAZOLO***

LINFANGECTASIA

ALIMENTAZIONE TENORE ***LIPIDICO ULTRABASSO***

ENTEROPATIA SENSIBILE AL GLUTINE DEL SETTER IRLANDESE

- ***ALIMENTAZIONE PRIVA DI GLUTINE***

INSUFFICIENZA PANCREATICA ESOCRINA E PANCREATITE CRONICA

- *ALIMENTAZIONE SPECIFICA E SUPPLEMENTAZIONE ENZIMI PANCREATICI PROTETTI*

Probiotici e prebiotici quale utilita'?

- PROBIOTICI: Enterococchi, Lattobacilli, Bifidobatteri legame ai recettori "TOLL LIKE" degli enterociti
- NON USARE PROBIOTICI DESTINATI ALL'UOMO ma quelli prodotti da aziende PETFOOD
- PREBIOTICI nutrizione dei batteri eubionti
- QUALSIASI PRE+ PROBIOTICO VA USATO PER ALMENO 5-6 SETTIMANE e gli effetti benefici scompaiono dopo sospensione!

Alimentazione con prebiotici integrati possibile soluzione pratica se compatibile con esame istologico

Bibliografia pre e probiotici in medicina veterinaria

- - Effect of Prebiotic supplementation on the health of pet animals - Ani Bency Jacob
- - Bacteria and canine and feline gut: the good, the bad & the ugly - Gaschen
- - Holistic approaches to IBD - Carvel G. Tiekert & Bel Air
- - Prebiotics for gastrointestinal health - Sanderson
- - Ruaux CG, Tetrick MA, Steiner JM, et al. Fecal consistency and volume in dogs with suspected small intestinal bacterial overgrowth receiving broad spectrum antibiotic therapy or dietary fructo-oligosaccharide supplementation. *J Vet Int Med* 2004;18:425 [abstract].
- - Swanson KS, Grieshop CM, Flickinger EA, et al. Fructooligosaccharides and *Lactobacillus acidophilus* modify gut microbial populations, total tract nutrient digestibilities and fecal protein catabolite concentrations in healthy adult dogs. *J Nutr* 2002;132:3721-3731.
- - Hall JB, Schmidt GA, Wood DH. In: *Principles of critical care*. 3rd ed. Chicago, Ill: McGraw-Hill Professional, 2005;118.

CAUSE ENTERITE CRONICA

DOPO AVER ESCLUSO CON ITER CORRETTO LE ALTRE CAUSE ENDOCRINE O METABOLICHE SISTEMICHE

1. ENTERITE PARASSITARIA DA ESCLUDERE trial antiparassitario anche con esame feci negativo
2. ENTERITE DA RAC **trial alimentare 8 SETTIMANE + pre-probiotici**
3. ENTERITE BATTERICA A.R.E. trial TILOSINA 25 MG/KG BID +pre-probioptici squilibrio tra batteri e sistema immunitario
4. ENTERITE IMMUNOMEDIATA DIAGNOSI ISTOLOGICA **TERAPIA IMMUNOSOPPRESSIVA IN BASE ALLA SEVERITA' DELL'ESAME ISTOLOGICO**
5. COLITE ULCEROSA ISTIOCITARIA DEL BOXER **(TOSSINE E.COLI)** EZIOLOGIA CERTA NON IMMUNOMEDIATA **ENROFLOXACINA 5MG/KG SID 15/20 GG+ PRE/PROBIOTICI**
6. LINFANGECTASIA DIAGNOSI di SOSPETTO ECOGRAFICO + ENDOSCOPICA CON ISTOLOGIA (plasma i.v./ hetastarch) **ALIMENTAZIONE ULTRA-BASSO TENORE DI GRASSI + STEROIDI + PROBIOTICI)**
7. SINDROME DEL COLON IRRATABILE cani da lavoro TRIAL SEDATIVI+ LOPERAMIDE
8. ENTERITE INFILTRATIVA DIAGNOSI ISTOLOGICA **terapia secondo tipo infiltrato e severità. Terapia medica immunosopressiva**
9. NEOPLASIA GASTROINTESTINALE (ADENOCARCINOMA, LINFOMA, LINFOSARCOMA) **chemioterapia/chirurgia dopo stadiazione e grading neoplastico**
10. MALATTIA INFIAMMATORIA INTESTINALE IDIOPATICA *IBD* _ *(DIAGNOSI PER ESCLUSIONE DI TUTTE LE ALTRE CAUSE)*

Neoplasia intestinale
forte sospetto ecografico
diagnosi autoptica post eutanasia (scelta del proprietario)

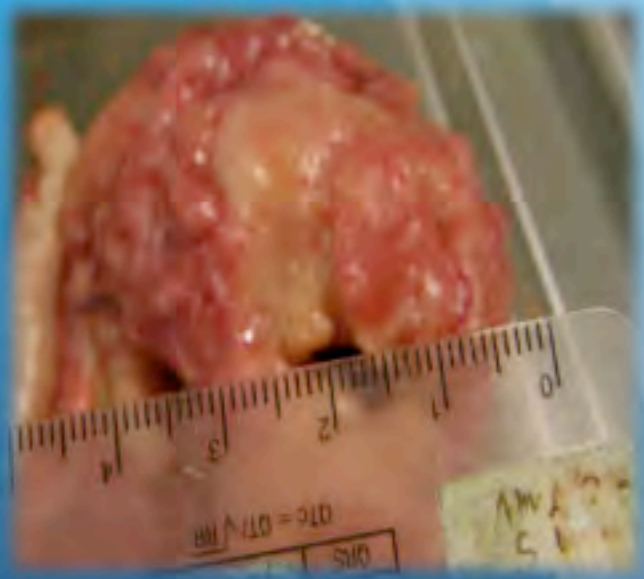

Adenocarcinoma digiunale
Per g.c.. Clin. Vet. Villa Andreina

Terapia immunosoppressiva/immunomodulatrice dopo esame istologico

- Metronidazolo (dubbi su azione immunomodulatrice)
- Tilosina 20 mg/kg bid anche 6 mesi (azione immunomodulatrice da chiarire)
- Prednisolone 2,2 mg/kg sid a scalare in periodo variabile
- Metilprednisolone 1 mg/kg bid poi a scalare
- Budesonide 1mg/gatto

Ciclosporina (monitoraggio dosaggio sierico ed effetti collaterali)

Azatioprina (effetti collaterali)

Clorambucile (gatto)

Obiettivi della relazione

- corretto approccio anamnestico al problema
- corretto approccio clinico
- corretto iter diagnosi per esclusione patologie sistemiche. quali test di laboratorio?
- diagnosi d'apparato per esclusione
- Diagnosi di enteropatia cronica Quando fare le biopsie? Quale terapia per le enteropatie croniche?
- PREGI E DIFETTI DIAGNOSTICA PER IMMAGINI IN GASTROENTEROLOGIA

DIAGNOSTICA PER IMMAGINI
ECOGRAFIA

PREGI ECOGRAFIA

- NON INVASIVA
- Generalmente non richiede anestesia

DIFETTI ECOGRAFIA

- QUASI MAI CONSENTE LA DIAGNOSI DI CERTEZZA
- METODICA ALTAMENTE OPERATORE E MACCHINA DIPENDENTE

STRATIGRAFIA ECOGRAFICA INTESTINALE

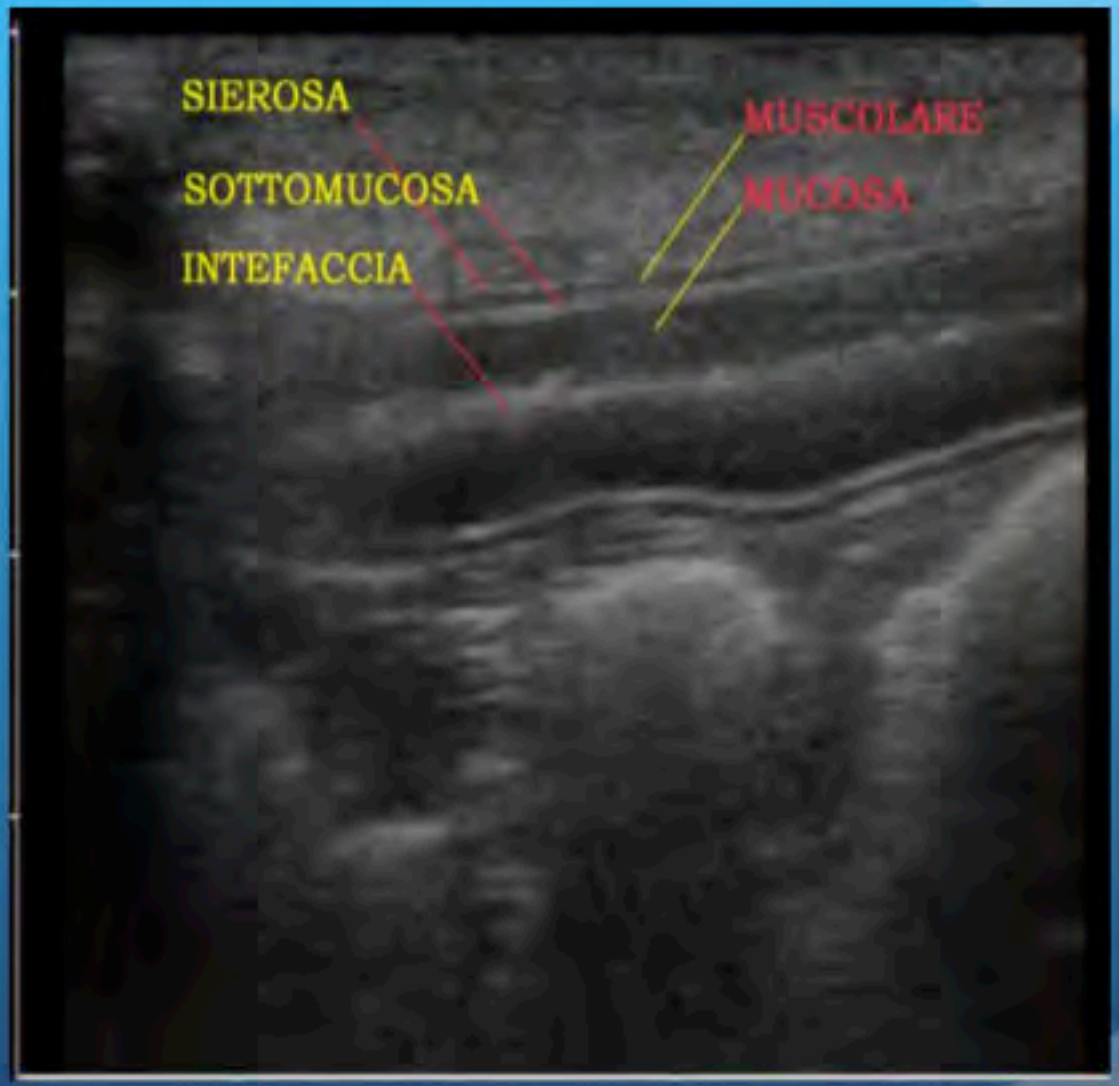

STOMACO

ANTRO



PILORO



DUODENO

DIGIUNO

ILEO

COLON

ECOPATTERN MALATTIE INTESTINALI

ENTERITE LINFOPLASMACELLULARE

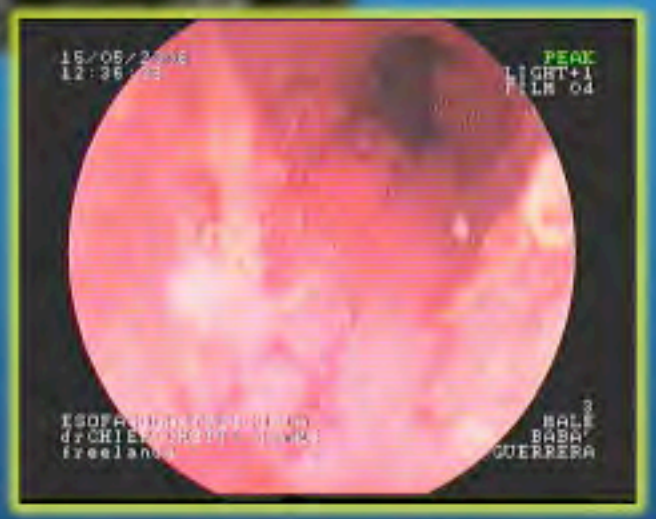

LINFOMA INTESTINALE GATTO?
CONFERMA ENDOSCOPICA CON
BIOPSIE E PCR DOPO ISTOLOGICO

SCANSIONE ECOGRAFICA INTESTINO

- PARETE
- STRATIFICAZIONE
- SPESSORE
- CONTENUTO
- PERISTALSI 1-3 onde/ MINUTO

SPESSORE CANE

Taglia <<20 kg

- Duodeno 3,84 ± 0,63 mm
- Digiuno 3,62 ± 0,60 mm
- Colon 2,62 ± 0,41 mm

20 kg < peso > 30 kg

- Duodeno 4,26 ± 0,14 mm
- Digiuno 3,81 ± 0,27 mm
- Colon 2,48 ± 0,1 mm

Taglia » 30 kg

- Duodeno 4,46 ± 0,17 mm
- Digiuno 4,07 ± 0,15 mm

Colon 3,0 mm

SPESSORE NEL GATTO

- DUODENO 2,7 MM
- DIGIUNO 2,1 MM
- COLON 1,7 MM

PREGI ENDOSCOPIA DIGESTIVA ESOFAGOGASTRODUODENOSCOPIA, COLON-ILEOSCOPIA

- METODICA MININVASIVA E NON PROVOCA INSULTO CHIRURGICO
- CONSENTE LA VISUALIZZAZIONE DIRETTA DI CORPI ESTRANEI, DELLA MUCOSA, DEL LUME, DELLA PARETE, DEL CONTENUTO
- CONSENTE DI PALPARE LA MUCOSA E LA SOTTOMUCOSA E VALUTARE IL GRADO D'INFILTRAZIONE DELLA PARETE (PATOLOGIE INFILTRATIVE)
- CONSENTE L'ESECUZIONE DI BIOPSIE MULTIPLE (ALMENO 6/8 PER TRATTO ESAMINATO) NON ALLA CIECA!!!
- CONSENTE DI RIMUOVERE ALCUNI CORPI ESTRANEI GASTRICI
- CONSENTE DI DETERMINARE LA CAUSA DI EMATEMESI ED EMATOCHEZIA, DISCHEZIA
- SOPRATTUTTO NEL GATTO L'ESECUZIONE DI BIOPSIE MULTIPLE SUL DUONENO + COLON ED ILEO È ALTAMENTE SENSIBILE PER IL LINFOMA INTESTINALE (SONO POSSIBILI INDAGINE PCR PER CLONALITÀ LINFOIDE SULLE BIOPSIE ESEGUITE)
- CONSENTE DI DILATARE STENOSI ESOFAGEE E DEL COLON
- CONSENTE IL POSIZIONAMENTO GASTRICO DELLA SONDA DA NUTRIZIONE GASTROSTOMICA (PEG)
- CONSENTE L'ELETTRORESEZIONE DI POLIPI GASTRICI E DEL COLON A BASE STRETTA

DIFETTI ENDOSCOPIA DIGESTIVA ESOFAGOGASTRODUODENOSCOPIA, COLONILEOSCOPIA

- RICHIEDE SEMPRE L'ANESTESIA
- ISPEZIONE SOLO DEL LUME
- BIOPSIE BEN ESEGUITE PRELEVANO LA MUCOSA E LA SOTTOMUCOSA. PERTANTO NEI LEIOMIOMI ED LEIOMIOSARCOMA NON È UTILE
- SEGUE UN ITER DIAGNOSTICO LUNGO E COSTOSO ED ATTREZZATURA MOLTO COSTOSA E CONTINUAMENTE AGGIORNATA
- RICHIEDE ADDESTRAMENTO SPECIALIZZATO ED UN ITER FORMATIVO LUNGO E COSTANTE NEGLI ANNI
- L'ESECUZIONE DI BIOPSIE RICHIEDE UNA TECNICA COMPLESSA (STANDARDIZZAZIONE WSAVA) SITO SIGEDV
- LA PIÙ GROSSA COMPLICANZA DELL'ENDOSCOPIA È L'INESPERIENZA.....!!!
- PESSIME BIOPSIE PORTANO AD UNA PESSIMA DIAGNOSI O MANCATA DIAGNOSI

"IF YOU GIVE GARBAGE TO LAB. YOU RETURN GARBAGE! " (PROF. M. WILLARD, FEBBR. 2010 SIGEDV MILANO)

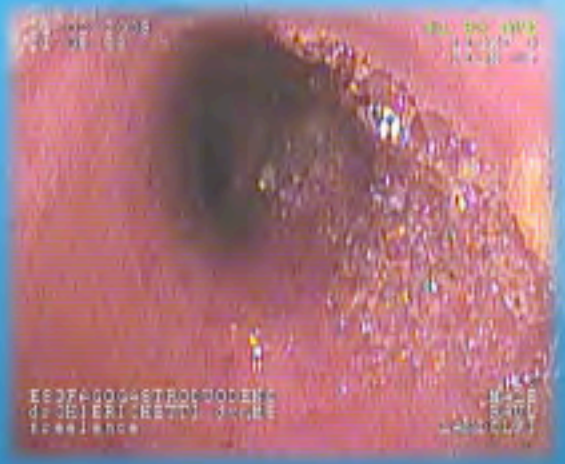

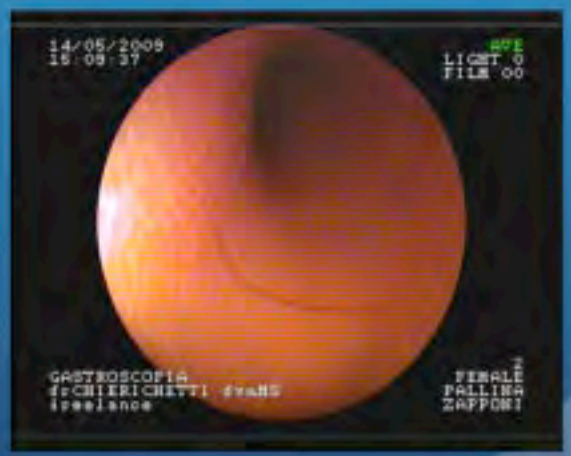

DUODENO GATTO

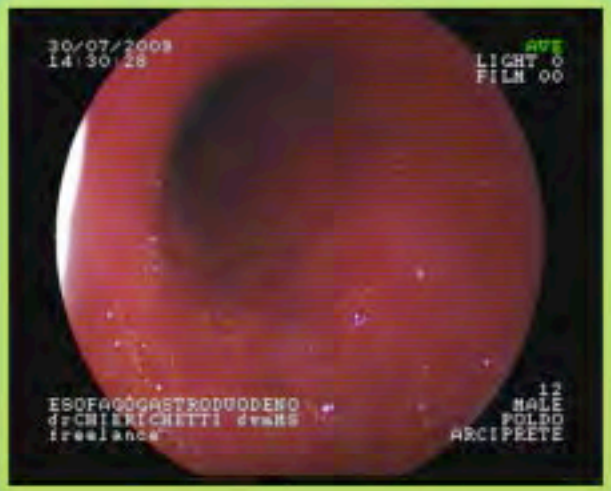
30/07/2009
14:30:28
AVE
LIGHT 0
FILN 00
ESOFAGOGASTRODUODENO
drCHIERICHETTI
freelance
12
MALE
POLDO
ARCIPRETE

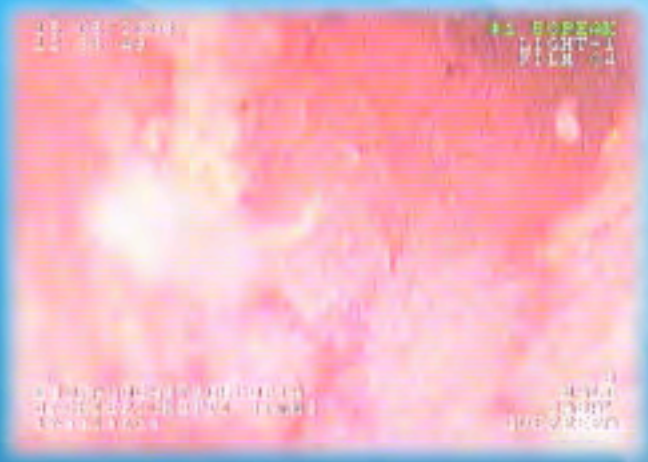

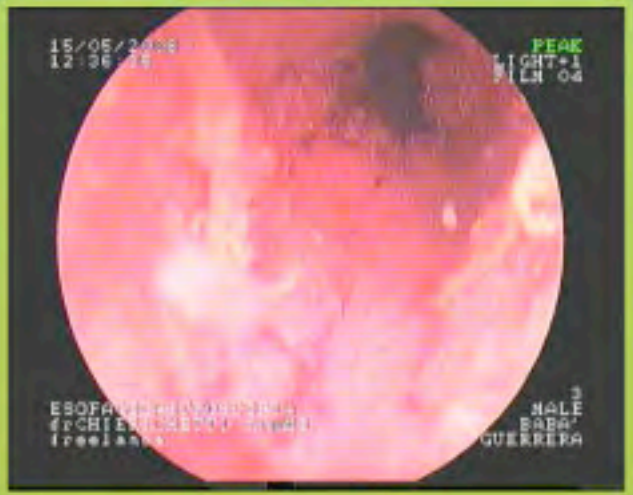
PEAK
LIGHT+1
FILN 04
3
MALE
GUERRERA

L.E.S.

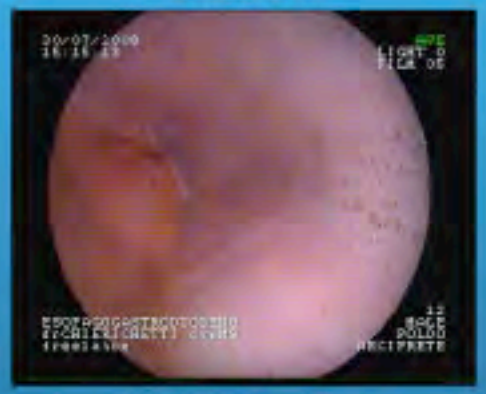

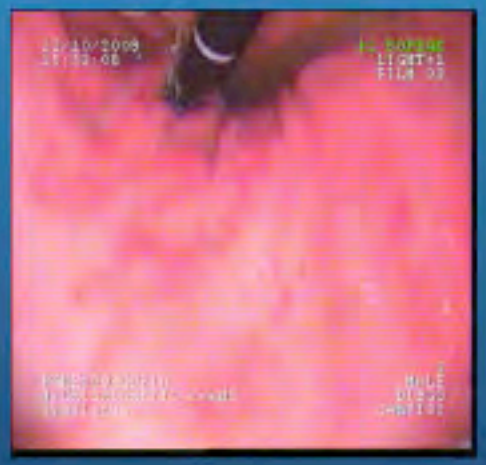

Fundus gastrico

Erosione esofago ampolla epinefrica

duodeno

Casi endoscopici

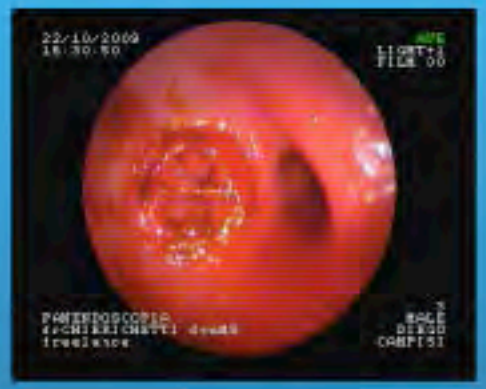

colonscopia
v.i.c.c.
cane

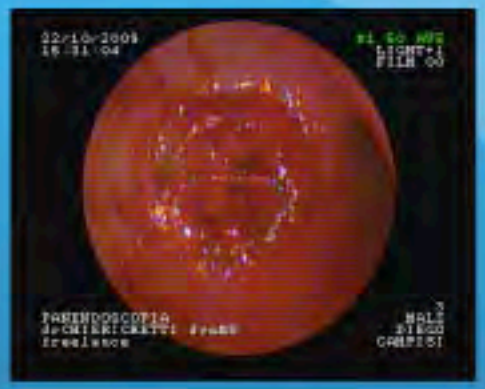

Severa
e.l.p.c

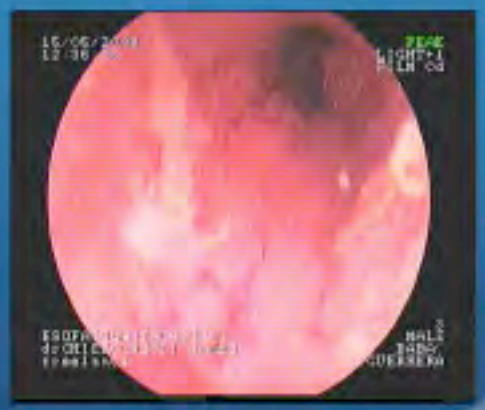

Casi endoscopici e.g.d.s.

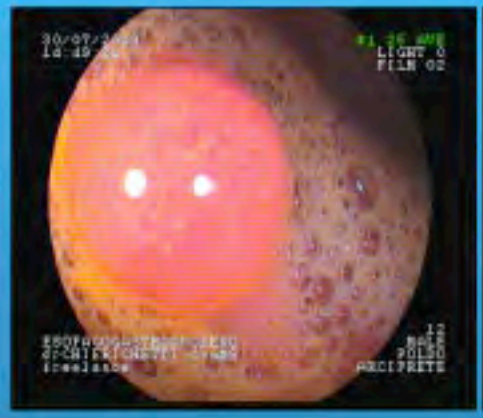

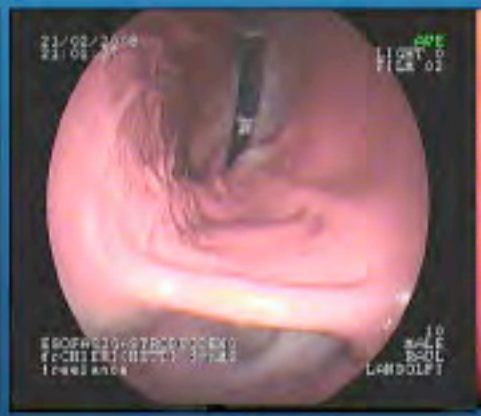

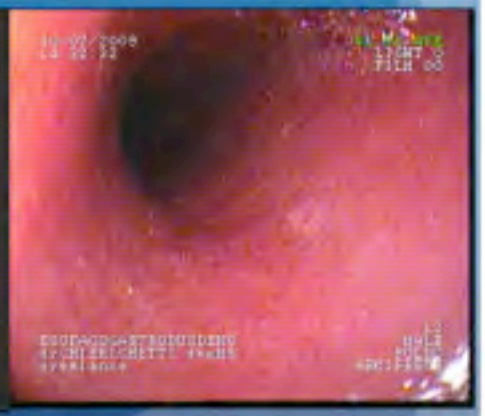

duodenoscopia

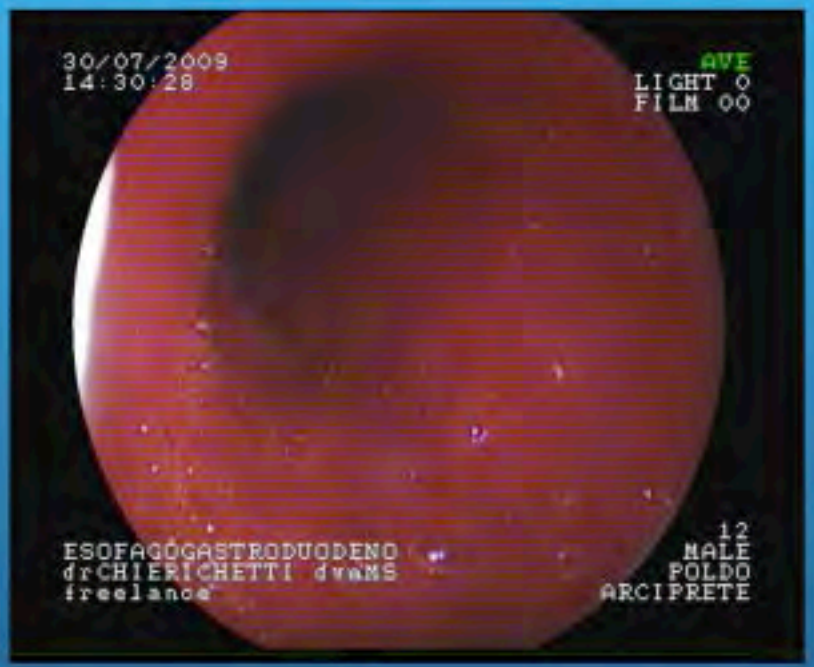

Enterite LPC grado medio cane

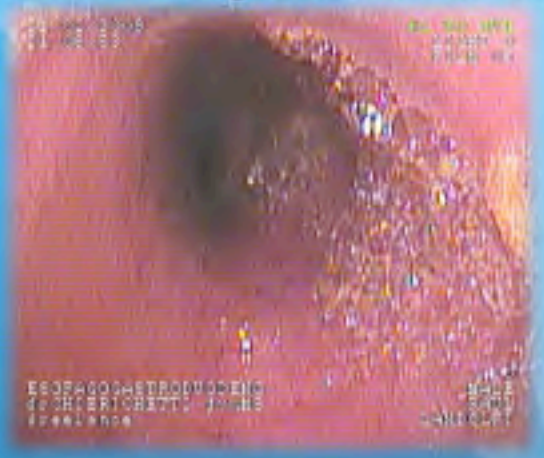

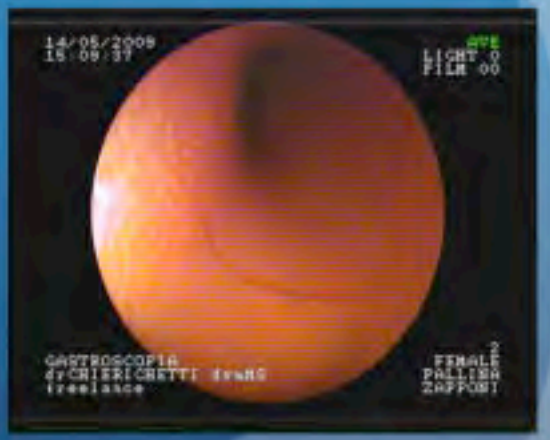

DUODENO GATTO

Megaesofago secondario a leomioma, con gastrite l.p.c. severa ed enterite l.p.c.severa, esclusa miastenia gravis con Ab.rec. Acetilcolina

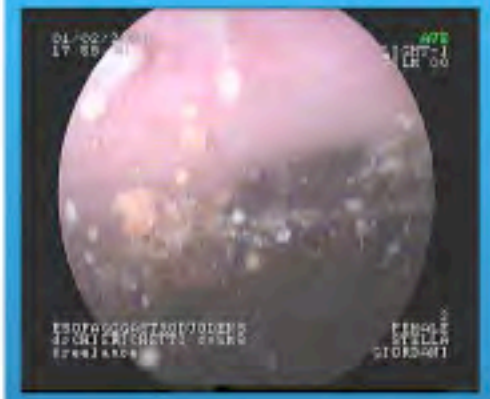

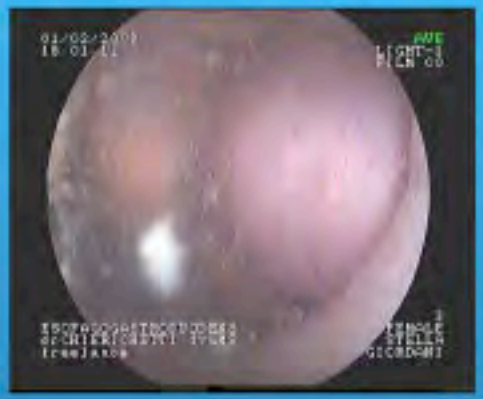



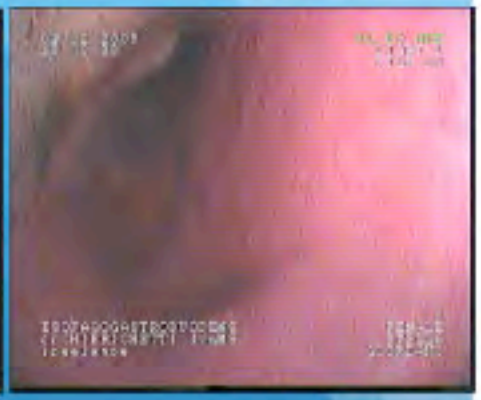

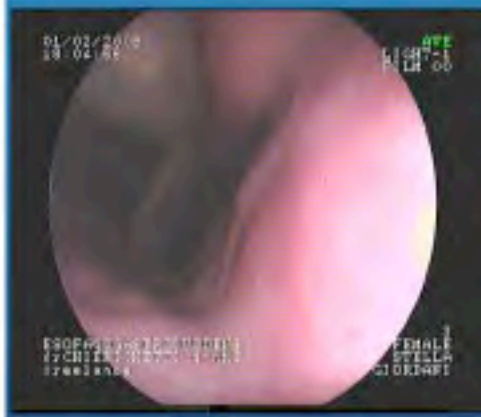

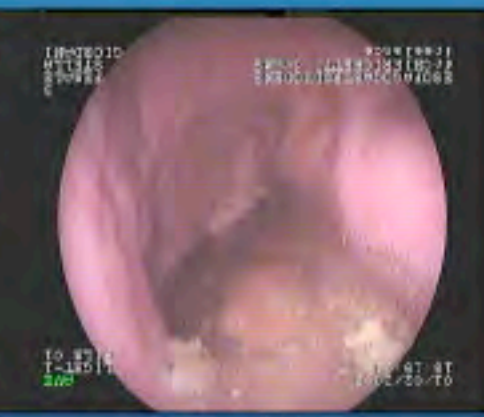

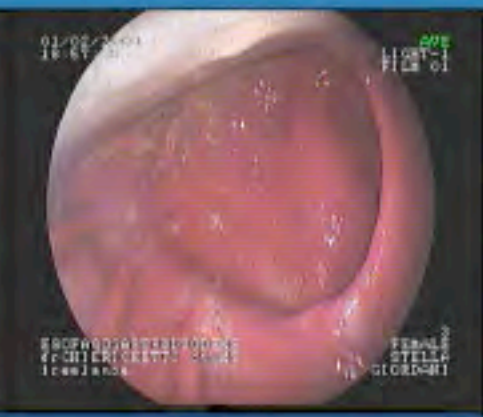

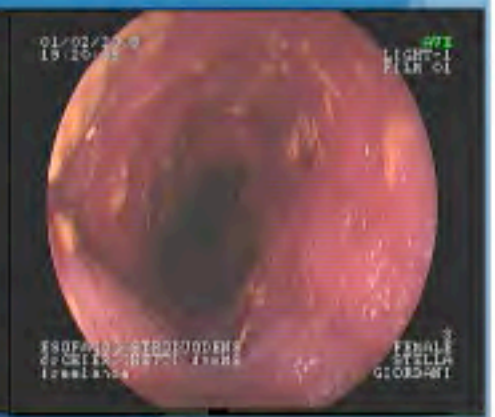

Tecnica palpazione endoscopica per valutare infiltrazione

Corpo estraneo gatto 1 Eurocent

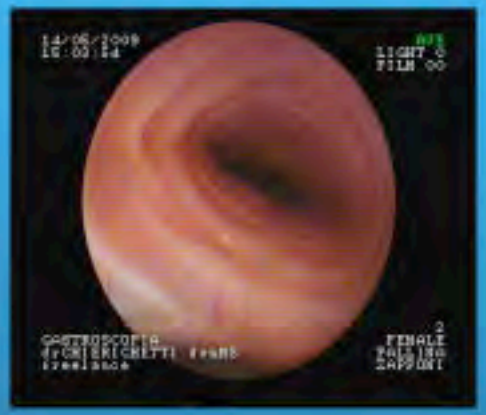

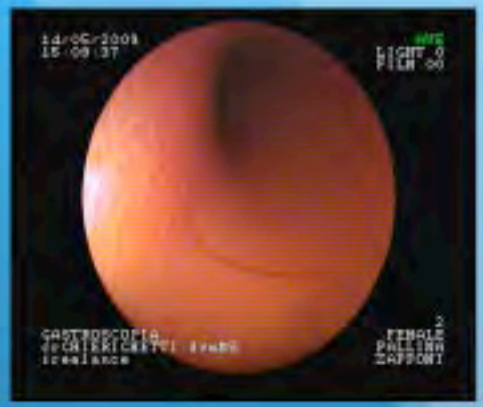

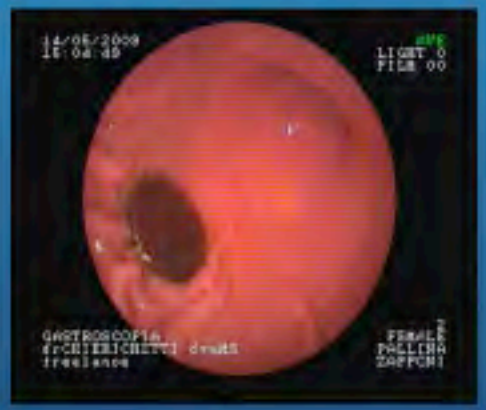

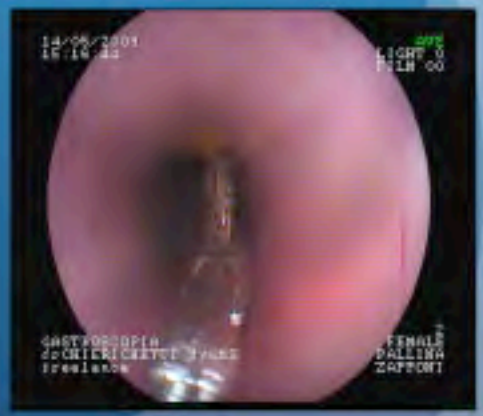

Corpi estranei cane estrazione endoscopica

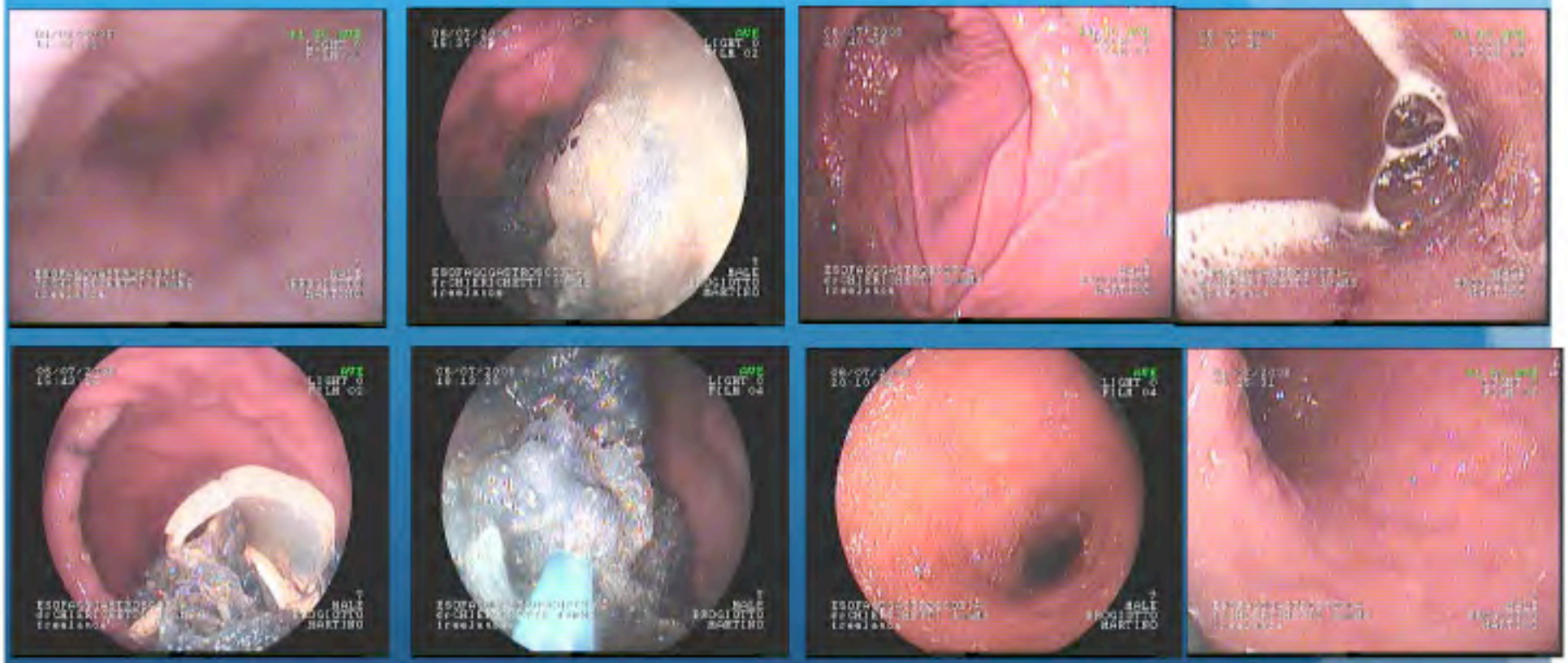

Estrazione corpo estraneo gastrico inusuale

Stenosi esofagea a ponti mucosi e follow up 7 gg dopo posizionamento PEG

Superamento limiti ecografia ed endoscopia

EUS

Futuro dell'endoscopia digestiva

ECOENDOSCOPIA

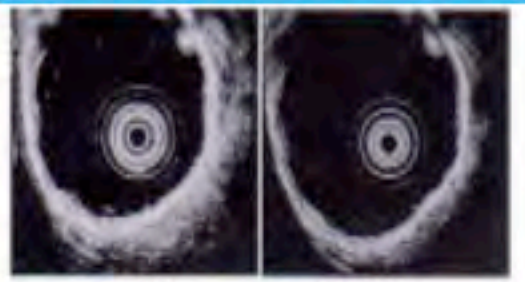

7.5 MHz 12 MHz

Radial Scanning

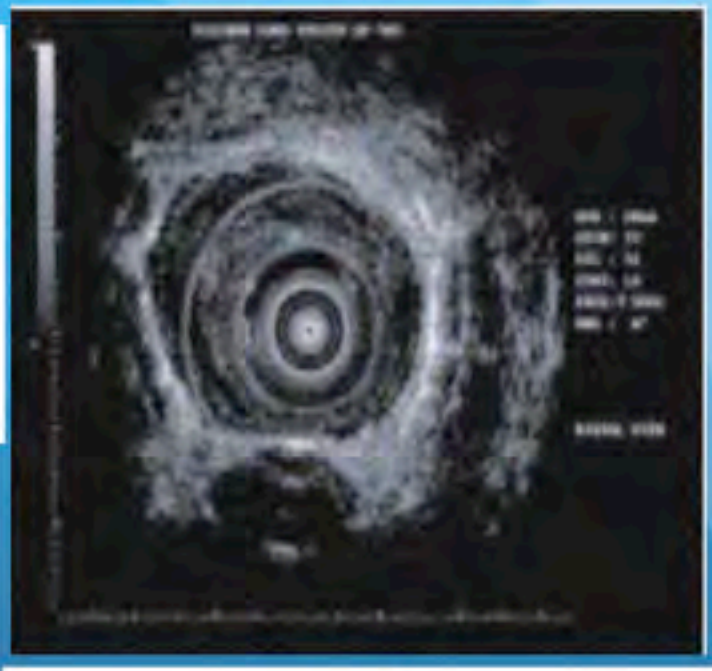

Colon Cancer

INDICAZIONI ECOENDOSCOPIA
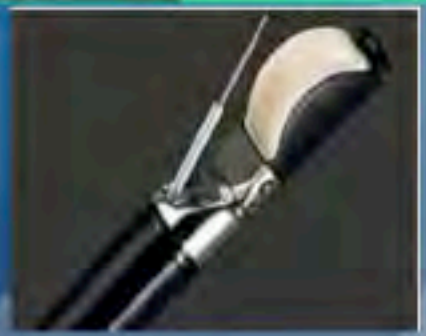
- studio delle lesioni della parete dell'esofago, dello stomaco, di parte del piccolo intestino e del colon e del retto, con DD lesioni parietali ed extraluminali
- studio di tutte le lesioni che vengono classificate come "sottomucose"
- studio della regione ileo-pancreatica e dei linfonodi addominali
- stadiazione delle forme neoplastiche
- Stadiazione di talune forme infiltrative non neoplastiche